

Redaktion

B. Koletzko, München
 T. Lücke, Bochum
 E. Mayatepek, Düsseldorf
 N. Wagner, Aachen
 S. Wirth, Wuppertal
 F. Zepp, Mainz

Im Zusammenhang mit einem Verdacht auf sexuellen Missbrauch im Kindesalter sind Fachkenntnisse der erforderlichen Untersuchungstechniken essenziell. Die Kenntnis über Normvarianten kindlicher anogenitaler Strukturen, die von missbrauchsassoziierten Befunden abzugrenzen sind, ist von eminenter Bedeutung. Insbesondere diese Unterscheidung zwischen Verletzungsfolgen und Normvarianten unter Berücksichtigung der hormonellen Beeinflussung und Heilungsverläufe stellt eine große Herausforderung dar, da Fehldiagnosen einerseits die Kindesalter kriminalisieren und andererseits den Sachverhalt zulasten des betroffenen Kindes bagatellisieren können.

Hintergrund

Ausweislich der polizeilichen Kriminalstatistik (PKS) wurden für 2013 insgesamt 14.610 Anzeigen von sexuellem Missbrauch an Kindern (§ 176 StGB) und 4051 Anzeigen von Kindesmisshandlungen (§ § 225 StGB) registriert. Jedoch spiegelt die Anzahl dieser zur Anzeige gebrachten Fälle das gesamte Ausmaß der Dunkelziffer nur bedingt wider [1]. Die qualifizierte Untersuchung und Begutachtung von Kindern und Jugendlichen nach sexuellem Missbrauch erfordern ein spezialisiertes Fachwissen und hängen von den Kenntnissen sowie Erfahrungen des jeweiligen Untersuchers ab. Bei der Diagnostik und Deutung der Befunde müssen neben anogenitalen Normvarianten und differenzialdiagnostischen Aspekten

Differenzialdiagnose „sexueller Kindesmissbrauch“

auch die erforderlichen Untersuchungstechniken bekannt sein [2]. Diesbezüglich leisten die vorgestellten Fallbeispiele einen Beitrag, um die diagnostische Sicherheit bei Verdacht auf sexuellen Missbrauch zu erhöhen.

Untersuchungstechnik

Es sollte grundsätzlich zunächst eine Ganzkörperuntersuchung des Kindes stattfinden, um sowohl eine Einschätzung des Entwicklungsstadiums nach Marshall u. Tanner [3] vorzunehmen und mögliche extragenitale Verletzungen festzustellen als auch den Fokus vom Genitale zu nehmen [4]. Die Inspektion des Genitales erfolgt zunächst in Rückenlage mit an den Körper angewinkelten Beinen („Froschposition“). Alternativ kann bei kleinen und ängstlichen Kindern die Untersuchung auf dem Schoß der Begleitperson erfolgen. Ohne zusätzlichen Gebrauch von medizinischen Instrumenten werden die Schamlippen manuell nach lateral separiert sowie nach außen und unten traktiert, sodass eine Beurteilung des Introitus vaginae und des Hymens vorgenommen werden kann (■ **Abb. 1**). Bei präpubertären und in der hormonellen Ruhephase befindlichen Kindern sollte zusätzlich eine Untersuchung in der Knie-Ellenbogen-Lage erfolgen. Die Inspektion des Afters kann außer in Rücken- und/oder Knie-Ellenbogen-Lage auch in Seitenlage durchgeführt werden. Um eine verbesserte Visualisierung zu erlangen, ist die Inspektion des Anogenitalbereichs mithilfe eines Kolposkops erstrebenswert. Die kolposkopische Untersuchung bietet neben

einer potenten Lichtquelle und variablen Vergrößerung den Vorteil einer qualitativ hochwertigen und gerichtsverwertbaren Dokumentation anogenitaler Befunde. Daneben ist auch die sorgfältige schriftliche Dokumentation der erhobenen Befunde, die idealerweise durch eine qualitativ gute Fotodokumentation und Einzeichnung der Befunde in Schemata ergänzt werden sollte, von großer Bedeutung [3, 4, 5, 6].

Kasuistiken

Nachfolgend werden exemplarisch Fälle vorgestellt, bei denen zunächst der Verdacht auf sexuellen Missbrauch bestand. Dieser konnte jeweils durch eine klinisch-forensische Untersuchung in der Kinderschutzambulanz des Instituts für Rechtsmedizin Hannover entkräftet werden.

Fall 1: septiertes Hymen

Die Großmutter hatte ihre 4-jährige Enkelin in einer pädiatrischen Praxis vorgestellt, da sie beim Duschen des Kindes eine „Rötung und Blauverfärbung der Scheide“ festgestellt habe. Da dort lediglich eine Linola®-Salbe verschrieben worden war, sei die Vorstellung in der Notaufnahme einer Kinderklinik erfolgt. Ausweislich des dortigen Aufnahmebefunds seien ein „violett-bläulich verfärbtes Perineum, ein klaffender Introitus, ein Resthymen sowie eine diffuse Rötung der Vulva“ festgestellt worden. Bei der Anogenitalinspektion in der Rechtsmedizin zeigte sich ein einfach-septiertes Jungfernhäutchen mit einem glatten regelmäßigen hin-

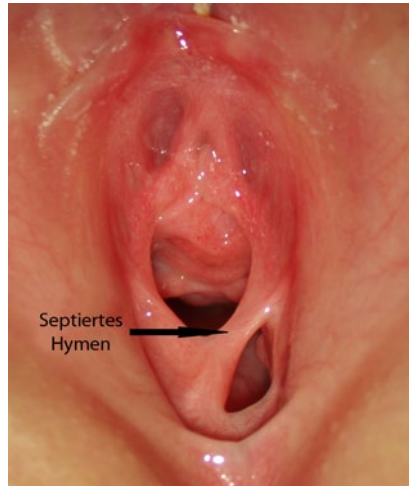
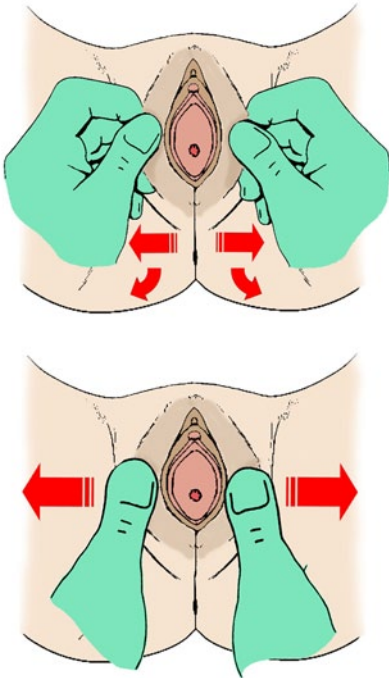


Abb. 2 ▲ Normvariante: septiertes Hymen. (Mit freundl. Genehmigung der Autorin)

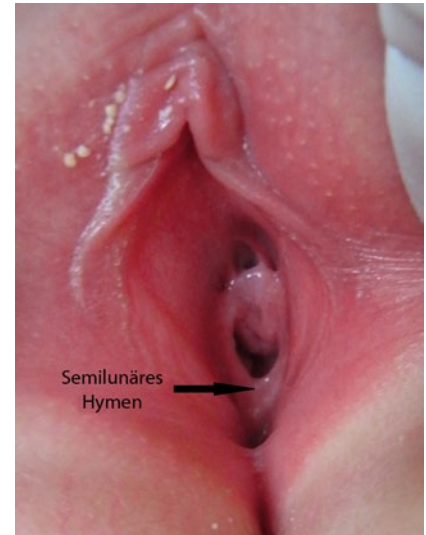


Abb. 3 ▲ Vulvovaginitis. (Mit freundl. Genehmigung der Autorin)

Abb. 1 ◀ Genitalinspektion in Rückenlage durch Separation (*unten*) und Traktion (*oben*)

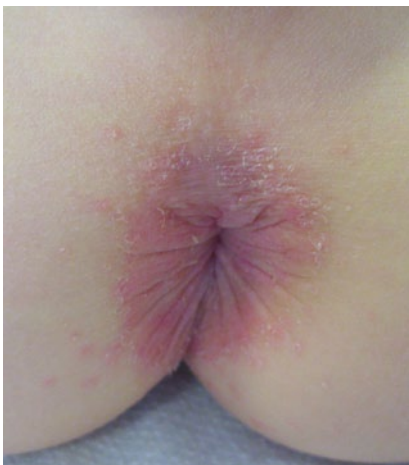

Abb. 4 ▲ Entzündlich-ekzematóse Schleimhautrötung des äußeren Analrings, v. a. perianale Streptokokkeninfektion. (Mit freundl. Genehmigung der Autorin)

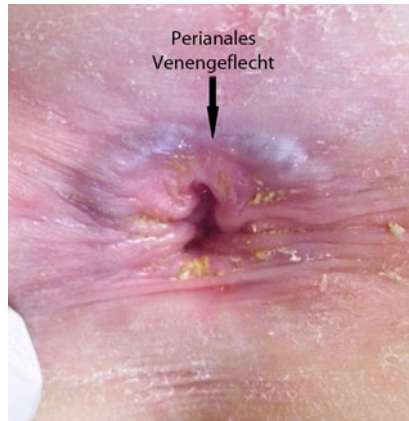
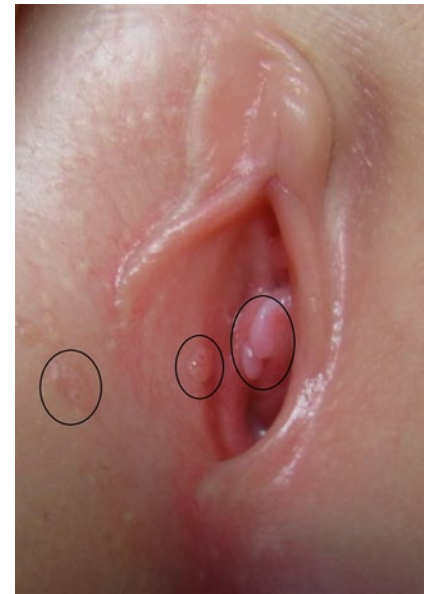


Abb. 5 ▲ Normvariante: prominentes perianales Venengeflecht. (Mit freundl. Genehmigung der Autorin)

Abb. 6 ► Condylomata acuminata, vaginal. (Mit freundl. Genehmigung der Autorin)



teren Randsaum (■ **Abb. 2**). Eine pathologische Erweiterung des Scheideneingangs und/oder eine violett-bläuliche Verfärbung des Perineums konnte nicht festgestellt werden.

Rechtsmedizinische Diagnose. Normvariante; kein morphologischer Beweis für einen sexuellen Missbrauch.

Fall 2: Vulvovaginitis

Das 5-jährige Mädchen wurde durch den Kinsvater mit vaginalem Juckreiz und häufigem Nachträufeln beim Wasserlassen in einer pädiatrischen Praxis vorgestellt. Die dortige Untersuchung habe ergeben, dass das Kind einen „klaffenden Introitus vaginae aufweise und das Hymen fehle, sodass ein direkter Blick auf den Muttermund möglich“ gewesen sei. Bei der Untersuchung in der Rechtsme-

dizin fiel im Scheidenvorhofbereich und übergreifend auf die Analregion eine flächenhafte Rötung auf. Das semilunär angelegte Hymen wies einen glatten, regelmäßigen hinteren Randsaum auf (■ **Abb. 3**).

Rechtsmedizinische Diagnose. Vulvovaginitis; unspezifischer nichtbeweisender Befund für einen sexuellen Missbrauch.

Fall 3: perianale Streptokokkeninfektion

Nach dem letztmaligen Besuchskontakt beim Kindsvater seien bei dem 3-jährigen Jungen sowohl eine anale Rhagade als auch eine Hautinfektion im Analbereich durch die Mutter festgestellt worden. Die rechtsmedizinische Vorstellung durch den behandelnden Kinderarzt erfolgte unter dem Verdacht auf sexuellen Missbrauch. Die Anogenitalinspektion ergab sodann eine entzündlich-ekzematische Schleimhautrötung des äußeren Anals (Abb. 4) und ein deutlich bläulich schimmerndes perianales Venengeflecht (Abb. 5). Die vorbeschriebenen Rhagaden waren nicht feststellbar.

Rechtsmedizinische Diagnose. Prominentes perianales Venengeflecht morphologisch nichtbeweisend für sexuellen Missbrauch, Normalbefund; Verdacht auf perianale Streptokokkeninfektion (Gruppe A), dringend Vorstellung bei einem Pädiater/Dermatologen zu Diagnostik und Therapie empfohlen.

Fall 4: Condylomata acuminata

Bei dem 2½-jährigen Mädchen seien perianale Condylomata acuminata aufgetreten, vom Dermatologen zunächst konservativ behandelt und wegen fehlendem Behandlungserfolg schließlich operativ per Laserbehandlung entfernt worden. Seitens des behandelnden Kinderzentrums wurde um eine rechtsmedizinische Mitbeurteilung bei dringendem Verdacht eines sexuellen Missbrauchs gebeten. Bei der rechtsmedizinischen Inspektion kamen anal und vaginal rundliche, spitz imponierende und teilweise blumenkohlartige Feigwarzen zur Darstellung (Abb. 6, 7). Das Jungfernhäutchen zeigte eine annähernd halbmondförmige Konfiguration ohne Hinweise für tiefreichende Kontinuitätsunterbrechungen. Bei Inspektion des äußeren Anals fanden sich keine frischen Schleimhauteinrisse, Fissuren, radiäre Narben oder eine auffällige anale Dilatation. Eine gründliche Erhebung der Vorgeschichte ergab, dass der Expartner der Kindsmutter häufig mit ihrer Tochter gebadet habe. Während dieser Zeit seien ihr Verän-

Monatsschr Kinderheilkd 2014 · [jvn]:[afp]–[alp] DOI 10.1007/s00112-014-3270-y
© Springer-Verlag Berlin Heidelberg 2014

M. Todt · A. Maciuga · A.S. Debertin

Differenzialdiagnose „sexueller Kindesmissbrauch“

Zusammenfassung

Hintergrund. Beweisende medizinische Befunde für einen sexuellen Kindesmissbrauch können im Rahmen einer anogenitalen Inspektion nur selten erhoben werden. Das Fehlen von Verletzungen kann jedoch sexuelle Handlungen nicht ausschließen.

Ziel der Arbeit. Die vorgestellten Fallbeispiele sollen sowohl die Diagnosesicherheit bei Verdacht auf sexuellen Missbrauch erhöhen als auch die Bedeutung der rechtsmedizinischen Expertise und notwendigen interdisziplinären Zusammenarbeit verdeutlichen.

Material und Methoden. Nach der Darstellung der Untersuchungstechnik bei Verdacht auf sexuellen Missbrauch werden exemplarisch 6 Fälle behandelt, bei denen zunächst der Verdacht auf sexuellen Missbrauch bestand. Dieser konnte jeweils durch eine klinisch-forensische Untersuchung in der Kinderschutzambulanz des Instituts für Rechtsmedizin Hannover entkräftet werden.

Ergebnisse. Die sichere Diagnose eines sexuellen Missbrauchs im Kindesalter ist von weitreichender Bedeutung. Insbesondere Traumata, physiologische Normvarianten und Erkrankungen können bei der Beurteilung und Interpretation anogenitaler Befunde zu Fehleinschätzungen führen.

Schlussfolgerung. Um bei der Anogenitalinspektion im Kindesalter mögliche Fehldiagnosen zu vermeiden und die sichere Befundung zu gewährleisten, sind die Einbindung der rechtsmedizinischen Expertise und eine enge interdisziplinäre Zusammenarbeit von Pädiatern, auf Kinder spezialisierten Gynäkologen und/oder Dermatologen zu fordern.

Schlüsselwörter

Hymen · Anatomische Variationen · Infektion · Forensische Medizin · Interdisziplinäre Kommunikation

Differential diagnosis of child sexual abuse

Abstract

Background. Diagnostic clinical findings that provide direct evidence of child sexual abuse can rarely be ascertained in the context of an anogenital examination; however, the absence of genital lesions does not exclude sexual abuse.

Aim. The cases described are intended to increase the certainty of the diagnosis in cases of suspected child sexual abuse, to illustrate the importance of forensic expertise and accentuate the need for interdisciplinary cooperation so that false diagnoses can be avoided.

Material and methods. Following a description of the examination techniques in cases of suspected child sexual abuse, six exemplary case reports are presented where child sexual abuse was suspected. The suspicion could be refuted in each case by a medicolegal examination in the child protection outpatient department of the Institute of Legal Medicine Hannover.

Results. The certain diagnosis of child sexual abuse is of far-reaching importance. The interpretation of anogenital findings can be hindered particularly by normal anatomical changes in hymenal morphology, the hormonal influence on hymenal appearance, traumatic alterations and diseases.

Conclusion. In order to avoid false diagnoses in the context of infantile anogenital examination and to guarantee the certainty of the diagnosis in cases of suspected child sexual abuse, the inclusion of medicolegal experts and a close interdisciplinary cooperation with pediatricians, pediatric gynecologists and dermatologists must be promoted.

Keywords

Hymen · Anatomic variations · Infection · Forensic medicine · Interdisciplinary communication

derungen am Penis des Mannes aufgefallen. Deswegen hatte sie darauf gedrängt, dass ihr Partner diese medizinisch untersuchen lässt. Nachfolgend hätten sich diese Veränderungen als Feigwarzen herausgestellt. Aufgrund dieser Angaben sowie in Abwesenheit von zum Untersuchungs-

zeitpunkt sicher zu benennenden weiteren missbrauchsassoziierten Befunden wurde im vorliegenden Fall zunächst von einer ursächlichen Schmierinfektion (gemeinsames Baden, zeitgleiche Benutzung kontaminierter feuchter Handtücher) ausgegangen.

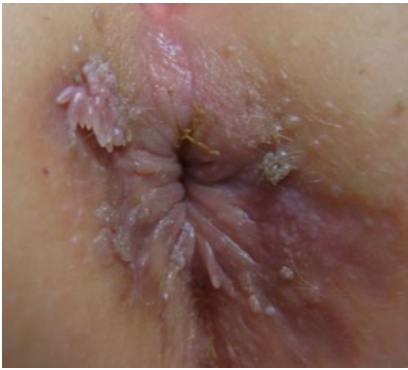

Abb. 7 ▲ Condylomata acuminata, anal. (Mit freundl. Genehmigung der Autorin)

Rechtsmedizinische Diagnose. Auffälliger, jedoch nichtbeweisender Befund für sexuellen Missbrauch; Screening auf etwaig koexistierende sexuell-übertragbare Erkrankungen und eine explizite Anamnese auf Verhaltensauffälligkeiten empfohlen.

Fall 5: Lichen sclerosus et atrophicus

Das 8-jährige Mädchen wurde von der Kindsmutter in einer Kinderklinik vorgestellt, da sie „Blut im Slip ihrer Tochter und Hämatome im Bereich der Schamlippen“ festgestellt habe. Einen Tag zuvor sei das Mädchen Fahrrad gefahren; eine Sturz- oder Unfallanamnese war jedoch nicht zu eruieren. Nach der gynäkologischen Untersuchung wurde der Verdacht auf sexuellen Missbrauch geäußert und eine rechtsmedizinische Mitbeurteilung erbeten. Bei der körperlichen Untersuchung fielen zunächst 2 weißliche Hauteffloreszenzen am Brustkorb als seltene extragenitale Manifestationen eines Lichen sclerosus auf (■ **Abb. 8**). Bei der anogenitalen Inspektion in Rückenlage zeigten sich sodann eine atrophe Haut und Schleimhaut, weißliche Plaques der Scheide sowie Schleimhauteinblutungen im Bereich des Scheideneingangs (■ **Abb. 9**). In der Knie-Ellebogen-Lage kam ein glattes, regelmäßiges anuläres Hymen zur Darstellung (■ **Abb. 10**). Das Vestibulum vaginae und der Analring wiesen keine Verletzungen auf.

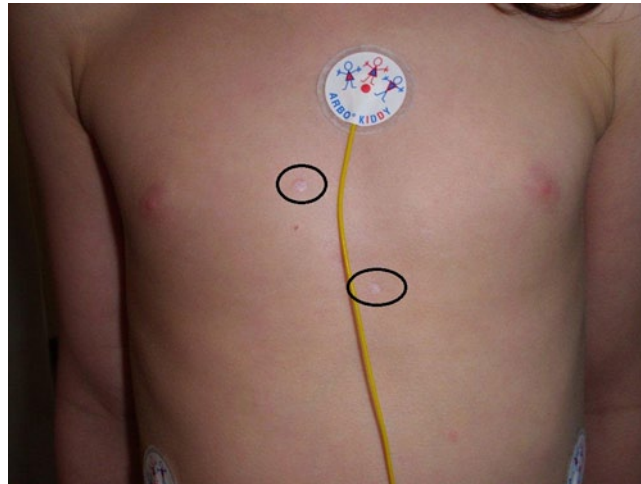


Abb. 8 ◀ Extragenitale Manifestation eines Lichen sclerosus et atrophicus. (Mit freundl. Genehmigung der Autorin)

Rechtsmedizinische Diagnose. Typische Befundkonstellation eines Lichen sclerosus et atrophicus mit extragenitaler Beteiligung der Haut als Differenzialdiagnose.

Fall 6: Trauma

Bei Verdacht auf sexuellen Missbrauch wurde das 5-jährige Mädchen in einer kinderchirurgischen Klinik mit dem fremdanamnestischen Befund „Blutung im Schambereich und vermutlichem Riss des Hymens“ aufgenommen. Das Kind selbst äußerte im Nachgang, dass sie im Schwimmbad ausgerutscht und breitbeinig auf den Beckenrand gefallen sei. Während der konsiliarischen rechtsmedizinischen Anogenitalinspektion kamen ein semilunäres Hymen mit einem glatten, regelmäßigen Randsaum sowie im Bereich des Damms eine Quetsch-Riss-Wunde und eine blau-livide Hautunterblutung, übergreifend auf die kleinen Schamlippen, zur Darstellung (■ **Abb. 11**).

Rechtsmedizinische Diagnose. Akzidentelle Verletzung; kein Hinweis auf sexuellen Missbrauch.

Diskussion

Die Beurteilung von Verletzungen infolge einer körperlichen Misshandlung oder eines sexuellen Missbrauchs bei Kindern erfordert sowohl Erfahrung und Spezialkenntnisse als auch eine interdisziplinäre Zusammenarbeit. Insbesondere nach Verdacht auf sexuellen Missbrauch sind Fachkenntnisse der erforderlichen

Untersuchungstechniken und der Normvarianten kindlicher anogenitaler Strukturen mit Abgrenzung zu missbrauchsassoziierten Befunden unter Berücksichtigung der hormonellen Beeinflussung und der Heilungsverläufe anogenitaler Verletzungen von eminenter Bedeutung [7, 8].

Insbesondere die Unterscheidung zwischen Verletzungsfolgen und Normvarianten stellt eine Herausforderung dar, da Fehldiagnosen einerseits die Kindseltern kriminalisieren und andererseits den Sachverhalt zulasten des betroffenen Kindes bagatellisieren können. Um derartige Fehlinterpretationen zu vermeiden, ist die detaillierte Kenntnis von genitalen Normvarianten eine zwingende Voraussetzung [9, 10, 11]. Da allerdings in den meisten Fällen ein anogenitaler Ausgangsbefund fehlt, ist die Differenzierung zwischen Normalbefund und Folge einer penetrierenden Verletzung erschwert. Außerdem kommt es bei der Vorstellung der Kinder häufig zu einer zeitlichen Verzögerung, sodass evtl. vorhandene anogenitale Verletzungen aufgrund einer schnellen und oft vollständigen Heilungstendenz bereits zum Zeitpunkt der körperlichen Untersuchung verheilt sein können. Es ist also möglich, dass sowohl oberflächliche Schleimhautläsionen als auch tiefreichende Kontinuitätsunterbrechungen des Hymensausms folgenlos verheilen können [12]. Nicht nur die vollständige Heilung zuvor vorhandener anogenitaler Verletzungen, sondern auch die hormonelle Beeinflussung der Genitalentwicklung stellt eine Schwierigkeit in der Beurtei-

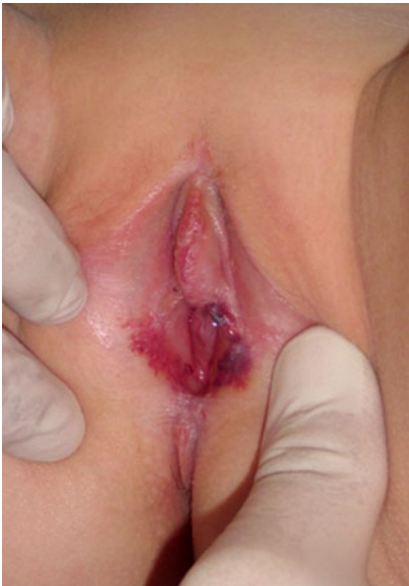

Abb. 9 ▲ Atrophe Haut/Schleimhaut und weißliche Plaques bei Lichen sclerosus et atrophicus. (Mit freundl. Genehmigung der Autorin)

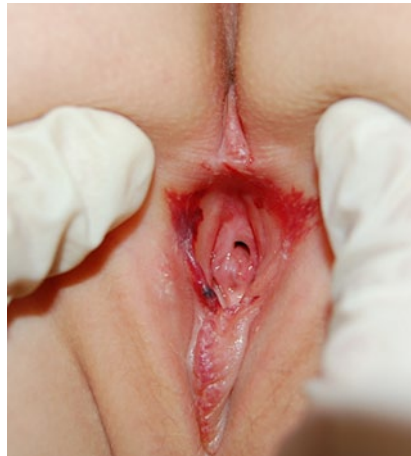

Abb. 10 ▲ Anuläres Hymen und Schleimhaut-einblutungen bei Lichen sclerosus et atrophicus. (Mit freundl. Genehmigung der Autorin)

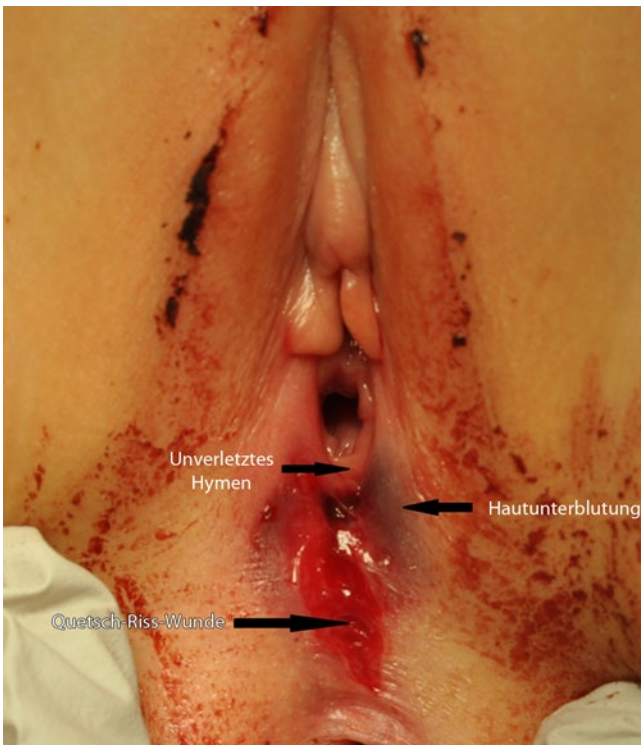


Abb. 11 ◀ Akzidentelle Verletzung mit abgrenzbarer Quetsch-Riss-Wunde und Hautunterblutung des Damms, übergreifend auf die kleinen Schamlippen. (Mit freundl. Genehmigung der Autorin)

lung anogenitaler Befunde dar. In der Ruhephase ist das Hymen verletzungsanfällig und schmerzempfindlich, wohingegen es im Neugeborenenalter und mit Beginn der Pubertät durch den Einfluss der Östrogene fimbrienförmig und dehnungsfähig wird. Durch diese Konfiguration wird es möglich, dass selbst bei vollendeter Penetration der Scheide keine Verletzun-

gen des Hymenalsaums nachweisbar sein müssen [13].

Eine häufige Differenzialdiagnose bezüglich des sexuellen Missbrauchs stellen unspezifische Entzündungen der Scheide (Vulvovaginitis) durch Keime der normalen vaginalen Flora mit erhöhtem Keimgehalt an fäkalen aeroben Keimen oder einer Überpopulation an Anaerobiern

dar. Diese können zu einer Rötung der Schamlippen, des Vestibulums und des perianalen Gewebes führen. Differenzialdiagnostisch sind Rötungen andererseits von lokalen Schleimhautirritationen und Manipulationen von fremder Hand abzugrenzen. Jedoch ist das kindliche Genital insbesondere in der hormonellen Ruhephase besonders anfällig gegenüber Entzündungen, da durch die Abwesenheit der Östrogene schützende Haare und das labiale Fettpolster fehlen sowie die Hygienemaßnahmen nach der Miktion und/oder Defäkation oft unzureichend sind. Ferner stellen eine ungünstige Miktionshaltung mit Urinreflux in die Vagina und anschließendem Nachträufeln eine Prädisposition für Infektionen dar. Somit handelt es sich bei einer unspezifischen Entzündung der Scheidenschleimhaut nicht um einen diagnostisch wegweisenden Befund [14].

Nicht nur unspezifische Entzündungen mit Keimen der Normalflora, sondern auch bakterielle Infektionen können die Befundinterpretation erschweren. Insbesondere Streptokokken der Gruppe A und selten auch *Staphylococcus aureus* (Superinfektion) verursachen eine perianale Dermatitis mit Schmerzen und Juckreiz. Hierbei findet sich meist zirkulär um den Anus ein scharf begrenztes Erythem, das teilweise von eitrigen Belägen und oberflächlichen Fissuren begleitet werden kann [15]. Durch diesen Lokalbefund und einen kulturellen Erregernachweis kann die Diagnose einer perianalen bakteriellen Infektion gesichert werden, sodass Fehlinterpretationen insbesondere infolge der oberflächlichen Fissuren vermieden werden können.

Bei der Anogenitalinspektion stellen zahlreiche weitere Hautveränderungen, beispielsweise Hämangiome, Mongolenflecken, Windeldermatitis, Varizellen und M. Behçet, die Untersucher vor eine Herausforderung. Gerade der Lichen sclerosus et atrophicus kann zu falschen Verdachtsdiagnosen führen. Diese Dermatose entsteht zumeist in der Genitalregion und am Anus, kann aber gelegentlich auch an anderen Lokalisationen des Körpers auftreten. Sowohl bei Frauen als auch bei Männern kann diese Erkrankung nachgewiesen werden, jedoch sind insbesondere präpubertäre Mädchen und postmenopausale Frauen in Phasen geringer

Östrogenproduktion betroffen. Bei der Entstehung des Lichen sclerosus et atrophicus wird ein Autoimmunprozess postuliert; dagegen werden in der Ätiologie der Erkrankung verschiedene ursächliche Faktoren (koexistierende Autoimmunerkrankungen, virale Infektionen und positive Familienanamnese) diskutiert. Bei der Anogenitalinspektion weist die Haut weiße, porzellanartige Plaques auf und ist sehr dünn, atroph sowie verletzlich. Dabei kann es zu begleitenden Hautulzerationen und -rötungen sowie durch Bagateltraumata zu Haut- und Schleimhauteinblutungen kommen, die als missbrauchsverdächtige Befunde fehlinterpretiert werden können [16]. Auch die durch das humane Papillomavirus (HPV) hervorgerufenen Condylomata acuminata im kindlichen Anogenitalbereich können mit sexuellem Missbrauch assoziiert sein und zählen zu den sexuell-übertragbaren Erkrankungen. Andererseits kann die Übertragung ebenfalls durch Schmierinfektionen, Körperkontakt beim gemeinsamen Baden und kontaminierte Gegenstände (Handtuch etc.) sowie vor und/oder während der Geburt des Kindes erfolgen. Zur Ausschlussdiagnostik anderer sexuell-übertragbarer Erkrankungen und somit des sexuellen Missbrauchs sind ggf. serologische Untersuchungen auf Syphilis, humanes Immundefizienz-Virus (HIV) und Hepatitis sowie eine Abstrichdiagnostik auf *Chlamydia trachomatis*, *Trichomonas vaginalis* und *Neisseria gonorrhoeae* indiziert [17]. Der Nachweis dieser Infektionen gilt dann als beweisend für Schleimhautkontakte mit infizierten und infektiösen Körpersekreten. Als weitere diagnostisch sichere Befunde hinsichtlich eines anogenitalen sexuellen Missbrauchs infolge grober Gewalteinwirkung oder eines penetrierenden Traumas gelten laut Adams [11]:

- akute Lazerationen,
- Patechien oder Einblutungen des Hymens,
- tiefreichende perianale Einrisse bis (mindestens) zum externen Analsphinkter,
- ein durch verschiedene Untersuchungstechniken (Rückenlage/Knie-Ellenbogen-Lage) bestätigtes fehlendes Segment des posterioren Hymenssaums,

- eine geheilte Durchtrennung des Hymens („vollständige Spalte“),
- der Nachweis von Spermien oder einer Schwangerschaft.

Eine weitere besonders wichtige Differenzialdiagnose stellen akzidentelle Traumata dar. Hierbei sind insbesondere die Vulva, die Labien und die Klitoris, meist einseitig, betroffen, und das tiefer und geschützt liegende Hymen weist nur selten Verletzungen auf. Dabei können eine akute, schlüssige und konstante Unfallanamnese sowie das unmittelbare Aufsuchen ärztlicher Behandlung als hinweisgebend für eine akzidentelle Genese angesehen werden [5]. Jedoch sind für den zweifelsfreien Ausschluss eines ursächlichen sexuellen Missbrauchs zwingend die genaue Rekonstruktion des geschilderten Unfallmechanismus und die gute Befunddokumentation notwendig.

Fazit für die Praxis

Die sichere Diagnose eines sexuellen Missbrauchs im Kindesalter ist von weitreichender Bedeutung, da fehlerhafte Befunde zu falschen Beschuldigungen und nachfolgend zu schwerwiegenden psychischen und sozialen Schäden in der Familie, bei dem Kind und auch bei den Beschuldigten führen können. Insbesondere Traumata, physiologische Normvarianten und Erkrankungen können bei der Beurteilung und Interpretation anogenitaler Befunde zu Fehleinschätzungen führen. Um mögliche Fehldiagnosen zu vermeiden und eine sichere Befundung zu gewährleisten, sind die Einbindung der rechtsmedizinischen Expertise und eine enge interdisziplinäre Zusammenarbeit von Pädiatern, auf Kinder spezialisierten Gynäkologen und/oder Dermatologen zu fordern.

Korrespondenzadresse

Dr. M. Todt
 Institut für Rechtsmedizin,
 Medizinische Hochschule Hannover
 Carl-Neuberg-Str. 1, 30625 Hannover
 todt.melanie@mh-hannover.de

Einhaltung ethischer Richtlinien

Interessenkonflikt. M. Todt, A. Maciuga und A.S. Debertin geben an, dass kein Interessenkonflikt besteht. Alle Patienten, die über Bildmaterial oder anderweitige Angaben innerhalb des Manuskripts zu identifizieren sind, haben hierzu ihre schriftliche Einwilligung gegeben. Im Fall von nichtmündigen Patienten liegt die Einwilligung eines Erziehungsberechtigten oder des gesetzlich bestellten Betreuers vor.

Dieser Beitrag beinhaltet keine Studien an Menschen oder Tieren.

Literatur

1. Bundeskriminalamt (Hrsg) (2014) Polizeiliche Kriminalstatistik. Bundesrepublik Deutschland, Berichtsjahr 2013. Bundeskriminalamt, Wiesbaden
2. Debertin AS, Wilke N, Larsch KP et al (2007) Differentialdiagnostische Aspekte nach sexuellem Kindesmissbrauch. Rechtsmedizin 17:163–168
3. Marshall WA, Tanner JM (1969) Variations in pattern of pubertal changes in girls. Arch Dis Child 44:291–303
4. Debertin AS, Seifert D, Mützel E (2011) Forensisch-medizinische Untersuchung von Mädchen und Jungen bei Verdacht auf Misshandlung und Missbrauch. Rechtsmedizin 21:479–482
5. Herrmann B, Dettmeyer R, Banaschak S, Thyen U (2010) Kindesmisshandlung. Medizinische Diagnostik, Intervention und rechtliche Grundlagen, 2. Aufl. Springer, Berlin Heidelberg New York Tokio
6. Mützel E, Debertin AS, Banaschak S (2013) Verdacht auf sexuellen Missbrauch von Kindern. In: Grassberger M, Türk E, Yen K (Hrsg) Klinisch-forensische Medizin. Springer, Berlin Heidelberg New York Tokio, S 307–316
7. Modelli M, Galvao MF, Pratesi R (2012) Child sexual abuse. Forensic Sci Int 217:1–4
8. Todt M, Maciuga A, Debertin AS (2014) Projekt Kinderschutz in Niedersachsen – Bilanz der Modellphase. Rechtsmedizin. DOI 10.1007/s00194-014-0968-z
9. Berenson AB, Grady JJ (2002) A longitudinal study of hymenal development from 3 to 9 years of age. J Pediatr 140:600–607
10. McCann J, Wells R, Simon M, Voris J (1990) Genital findings in prepubertal girls selected for nonabuse: a descriptive study. Pediatrics 86:428–439
11. Adams JA (2011) Medical evaluation of suspected child sexual abuse: 2011 update. J Child Sex Abus 20:588–605
12. McCann J, Miyamoto S, Boyle C, Rogers K (2007) Healing of hymenal injuries in prepubertal and adolescent girls: a descriptive study. Pediatrics 119:1094–1106
13. Kellogg ND, Menard WM, Santos A (2004) Genital anatomy in pregnant adolescents: „normal“ does not mean „nothing happened“. Pediatrics 113: e67–e69
14. Garden AS (2011) Vulvovaginitis and other common childhood gynaecological conditions. Arch Dis Child Educ Pract Ed 96:73–78
15. Fuchs J, Ellerkamp V, Ballauf A (2013) Proktologie. In: Rodeck B, Zimmer KP (Hrsg) Pädiatrische Gastroenterologie, Hepatologie und Ernährung. Springer, Berlin Heidelberg New York Tokio, S 370
16. Hofer C, Köhn FM, Hatzichristodoulou GS et al (2011) Lichen sclerosus im Urogenitalbereich. Urologe 50:1291–1296
17. Gross G (2009) Differentialdiagnostik anogenitalen Condylomata acuminata. Hautarzt 60:465–471