

Hauptvorlesung Unfallchirurgie

Verletzungen im Kindesalter

MHH

Medizinische Hochschule
Hannover

MHH

Medizinische Hochschule
Hannover

Besonderheiten des kindlichen Skeletts

Knochen

weicher, dehnbarer

→ bricht anders

Knorpel

höhere Elastizität, Wachstumsfugen

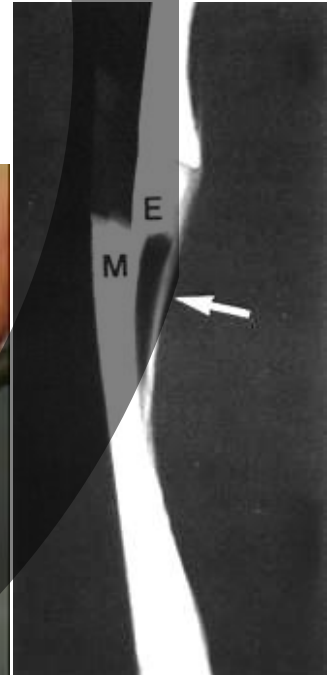
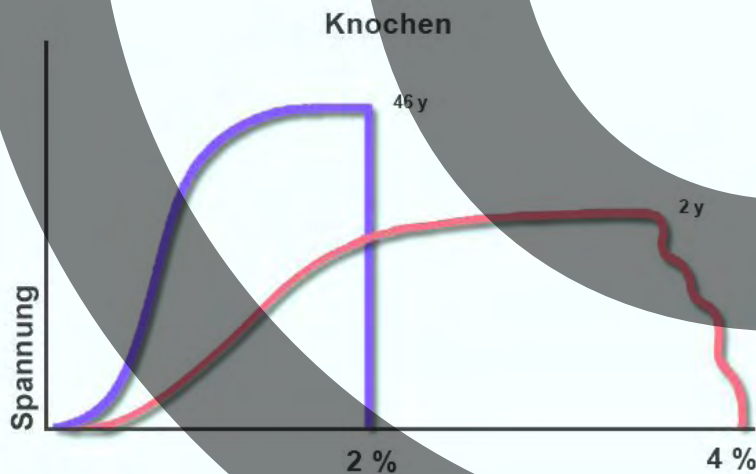
Periost

höhere osteogene Potenz → schnellere Frakturheilung
locker befestigt → häufig einseitig intakt
dicker/fester → sekundärer Stabilisator
elastischer → häufiger intakt

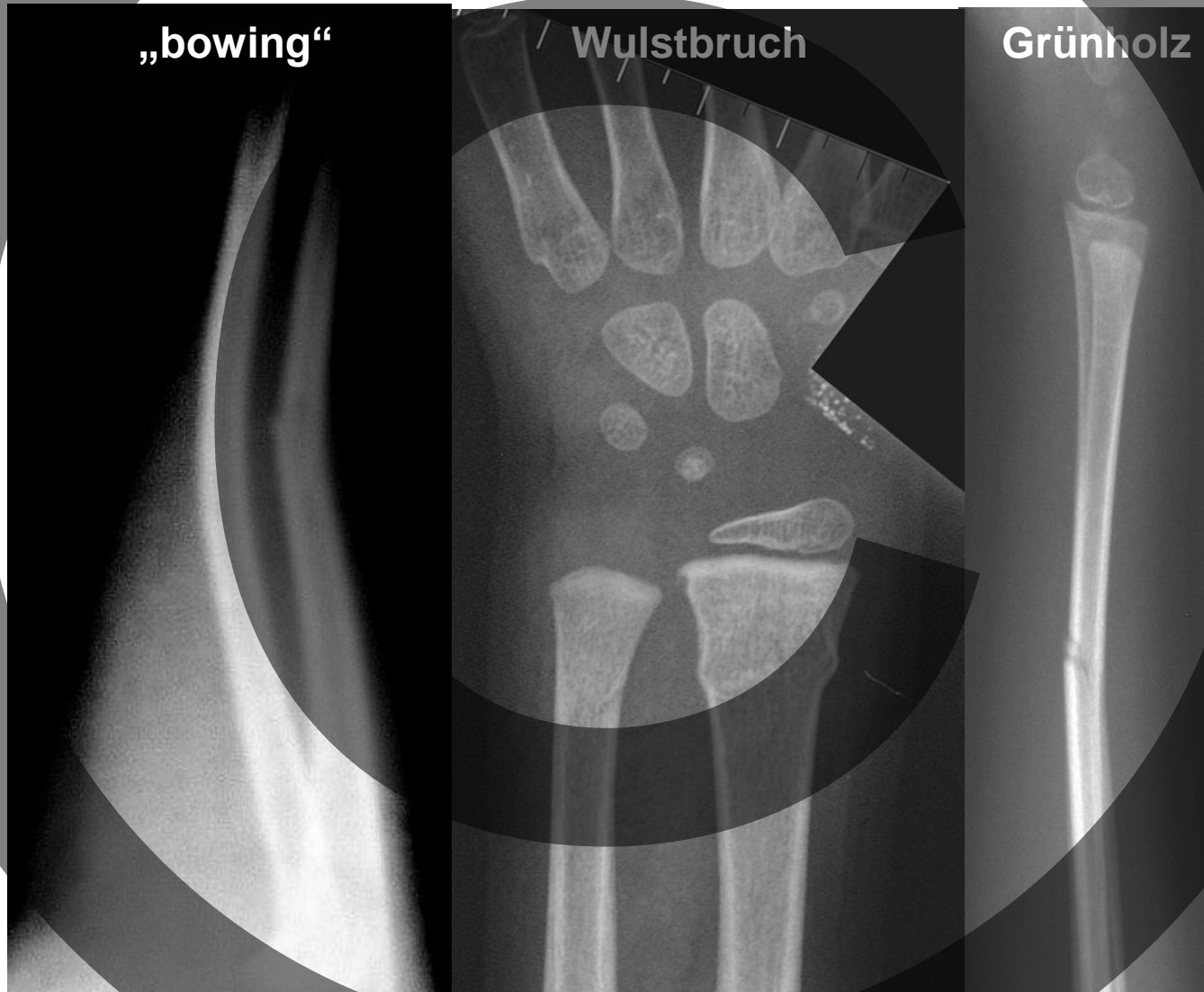
Bänder

elastischer

→ häufiger intakt

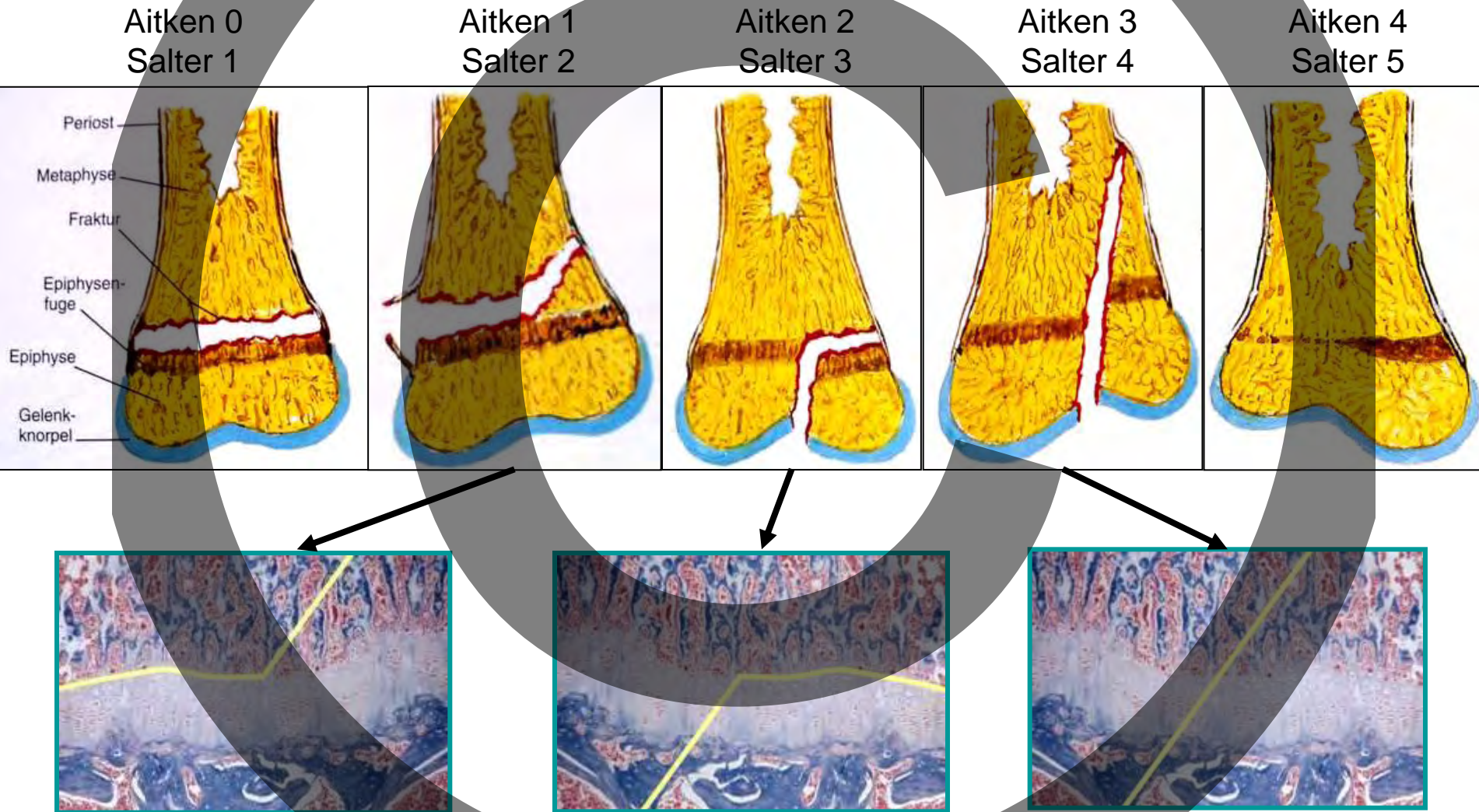


Besonderheiten des kindlichen Skeletts



Besonderheiten des kindlichen Skeletts

Klassifikation nach Aitken/Salter-Harris



Frakturbehandlung

Therapie

Konservativ

Operativ

pro

- logistischer Aufwand
- Korrekturpotenz
- kein OP-Risiko

- erreichen von Übungs-Belastungsstabilität

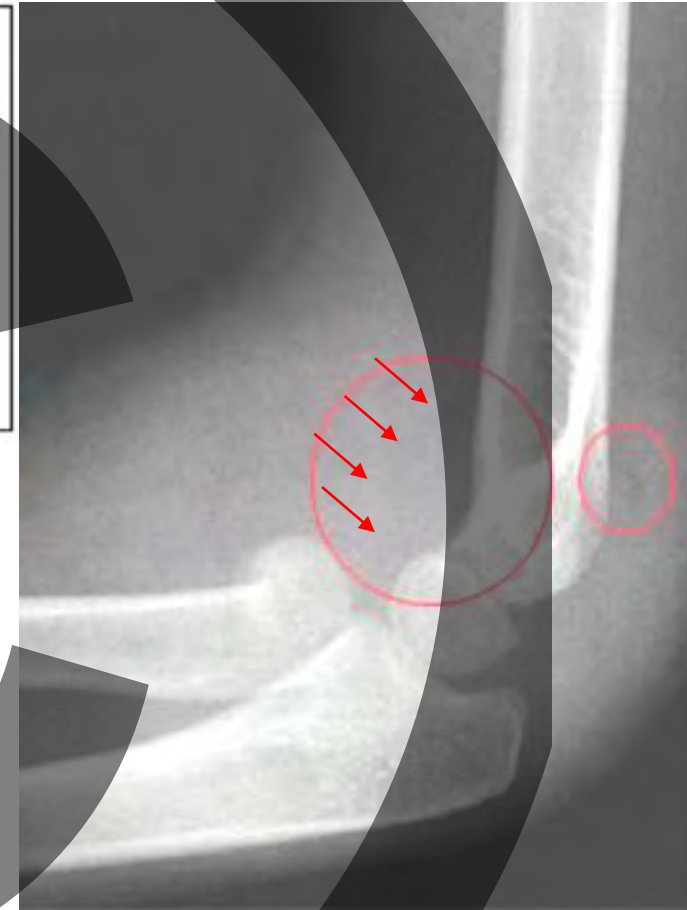
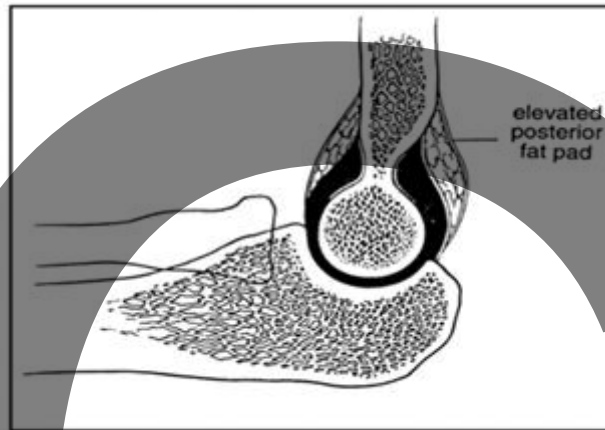
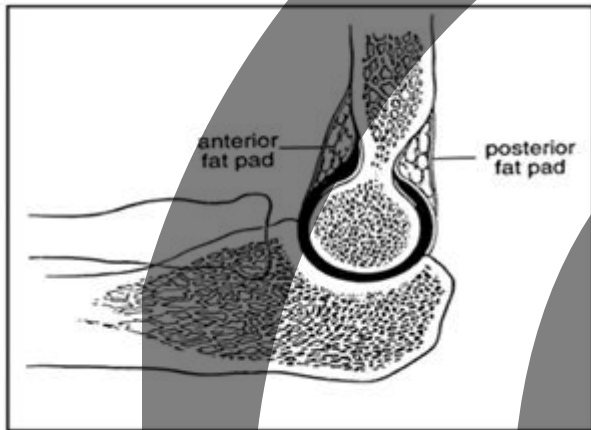
contra

- enge Kontrollen
- sekundärer Repositionsverlust
- unsichere Korrekturpotenz
- Notwendigkeit d. Anästhesie

- allgemeines OP-Risiko
- Verletzung der Epiphysenfuge

Frakturen des Ellenbogens

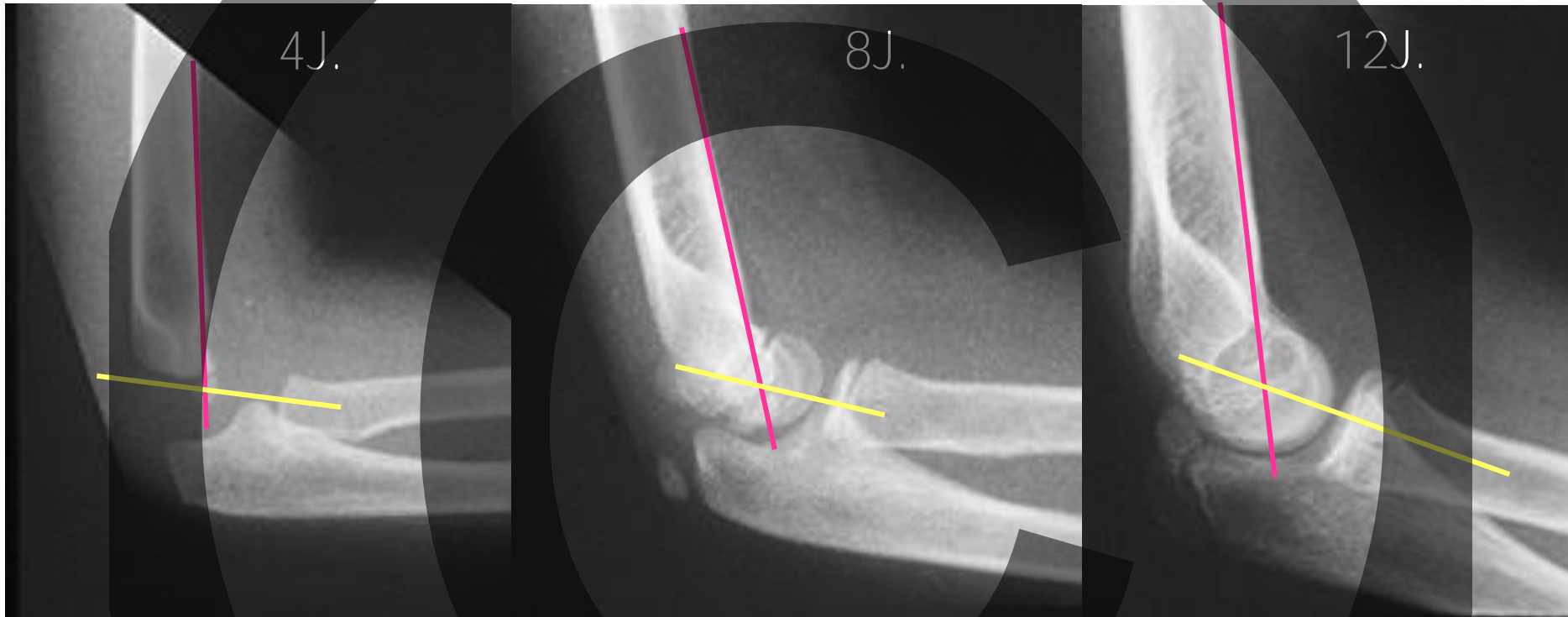
Ellenbogen



Positives Fettpolster-Zeichen

- kein sicheres Frakturzeichen
- Alarmzeichen

Frakturen im Bereich des Ellenbogens



normale Röntgen-Anatomie
auf Weichteile um den Humerus achten
Zentrierung Radiusköpfchen auf Capitulum humeri

Frakturen im Bereich des Ellenbogens

supracondyläre Fraktur

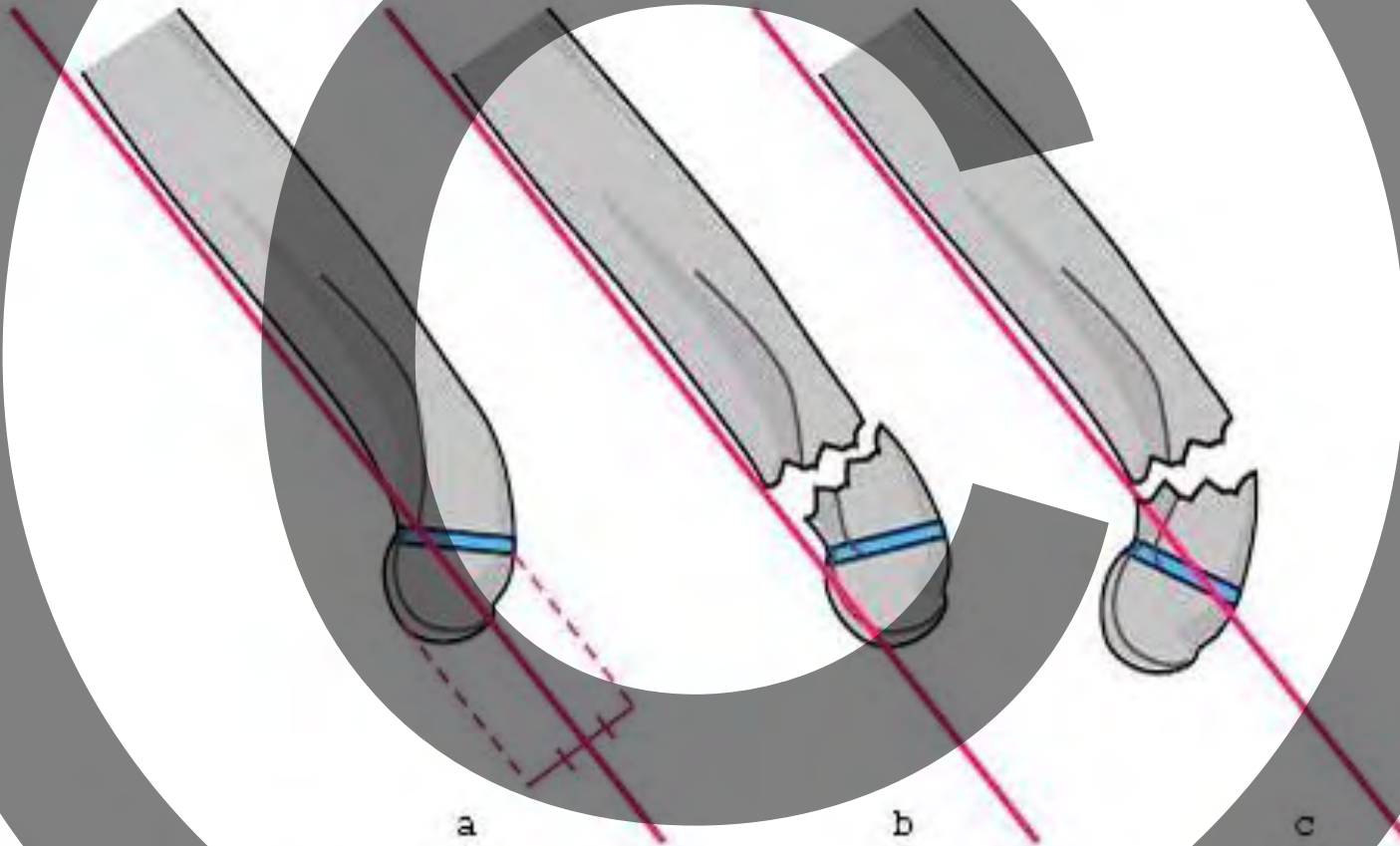
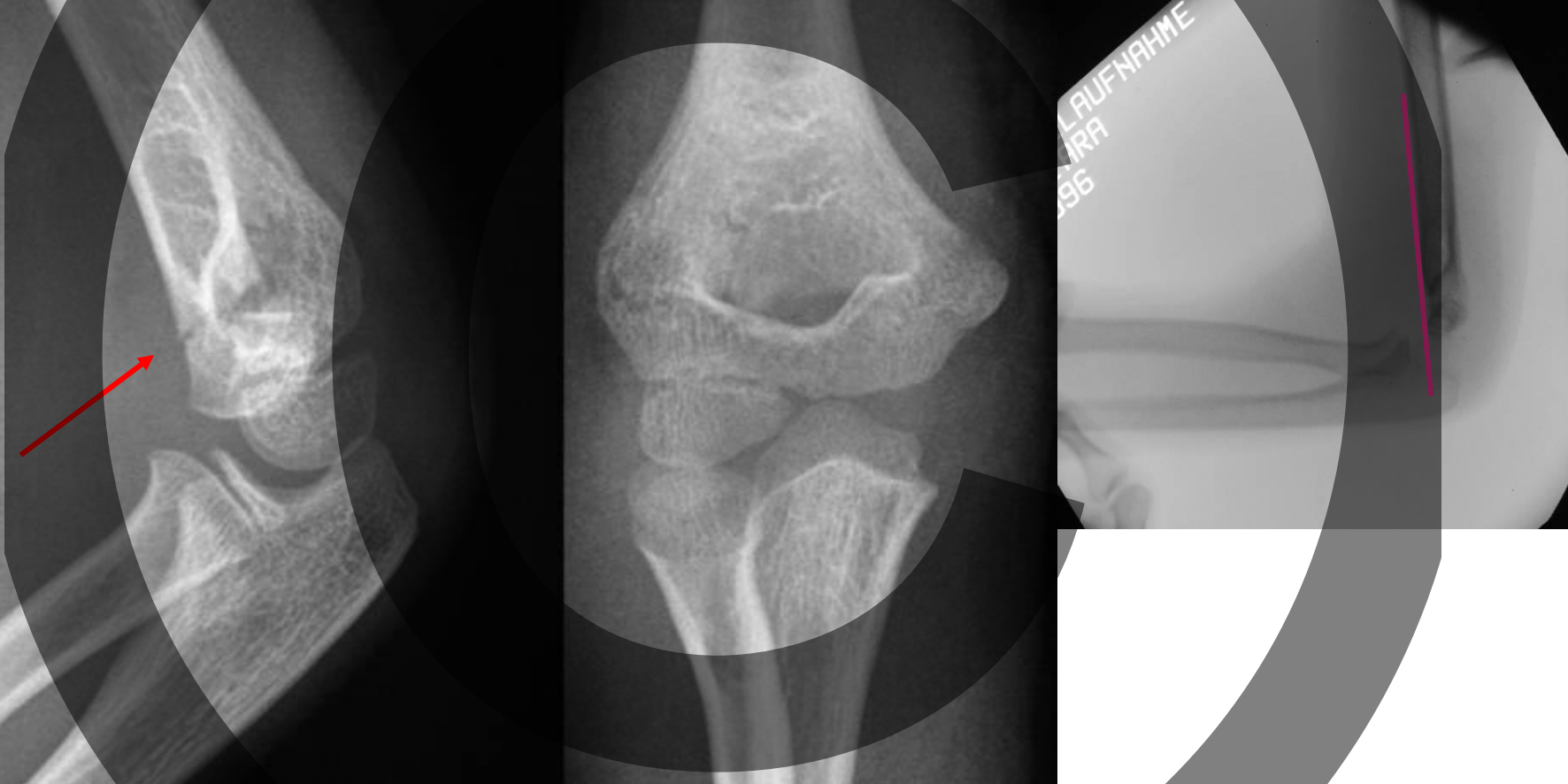


Abb. 7 ■ Roger-Hilfslinie. a Normal. b Extension. c Flexion.

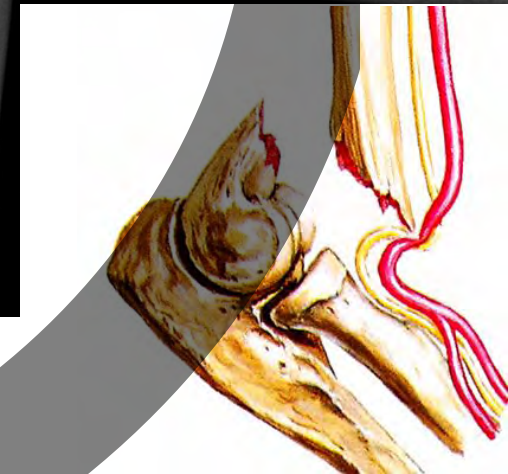
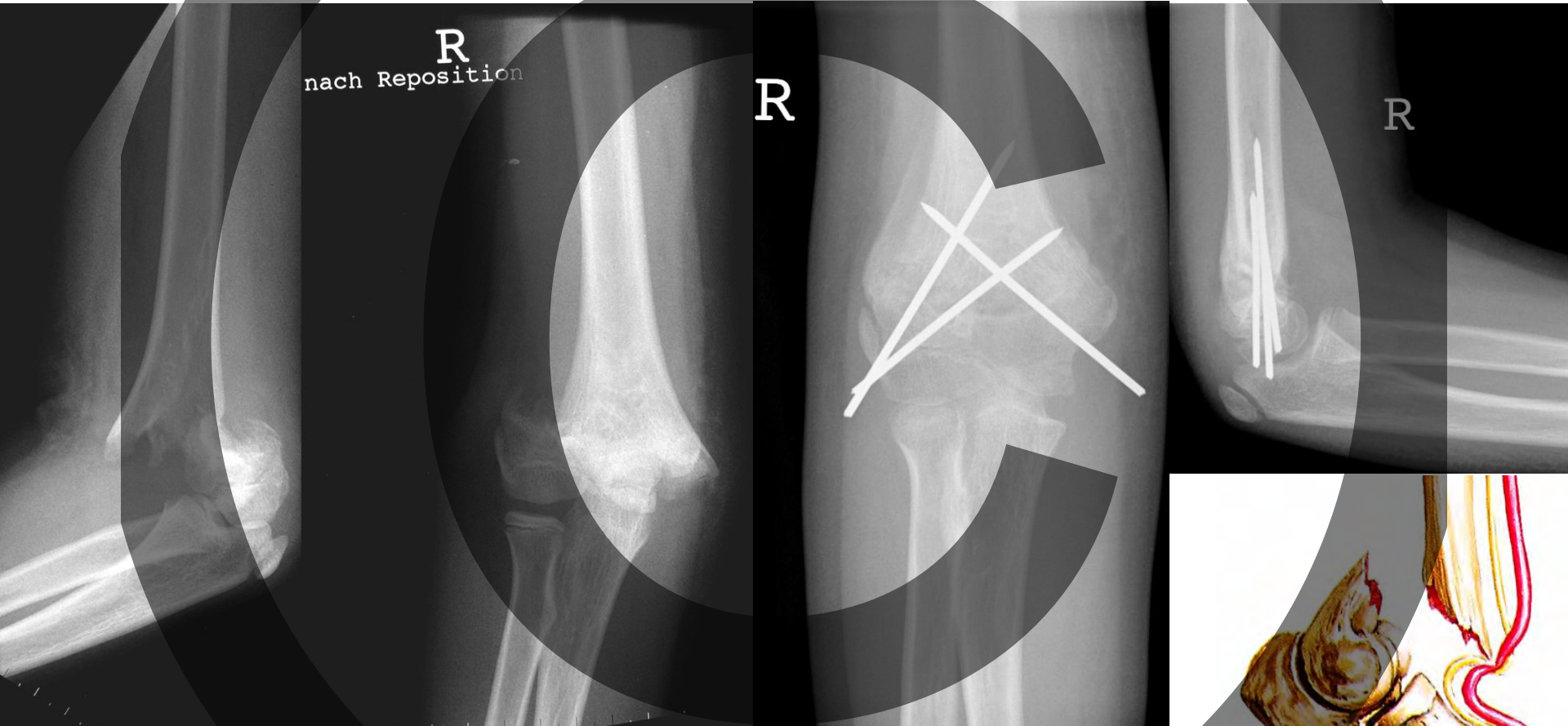
Frakturen im Bereich des Ellenbogens

supracondyläre Fraktur



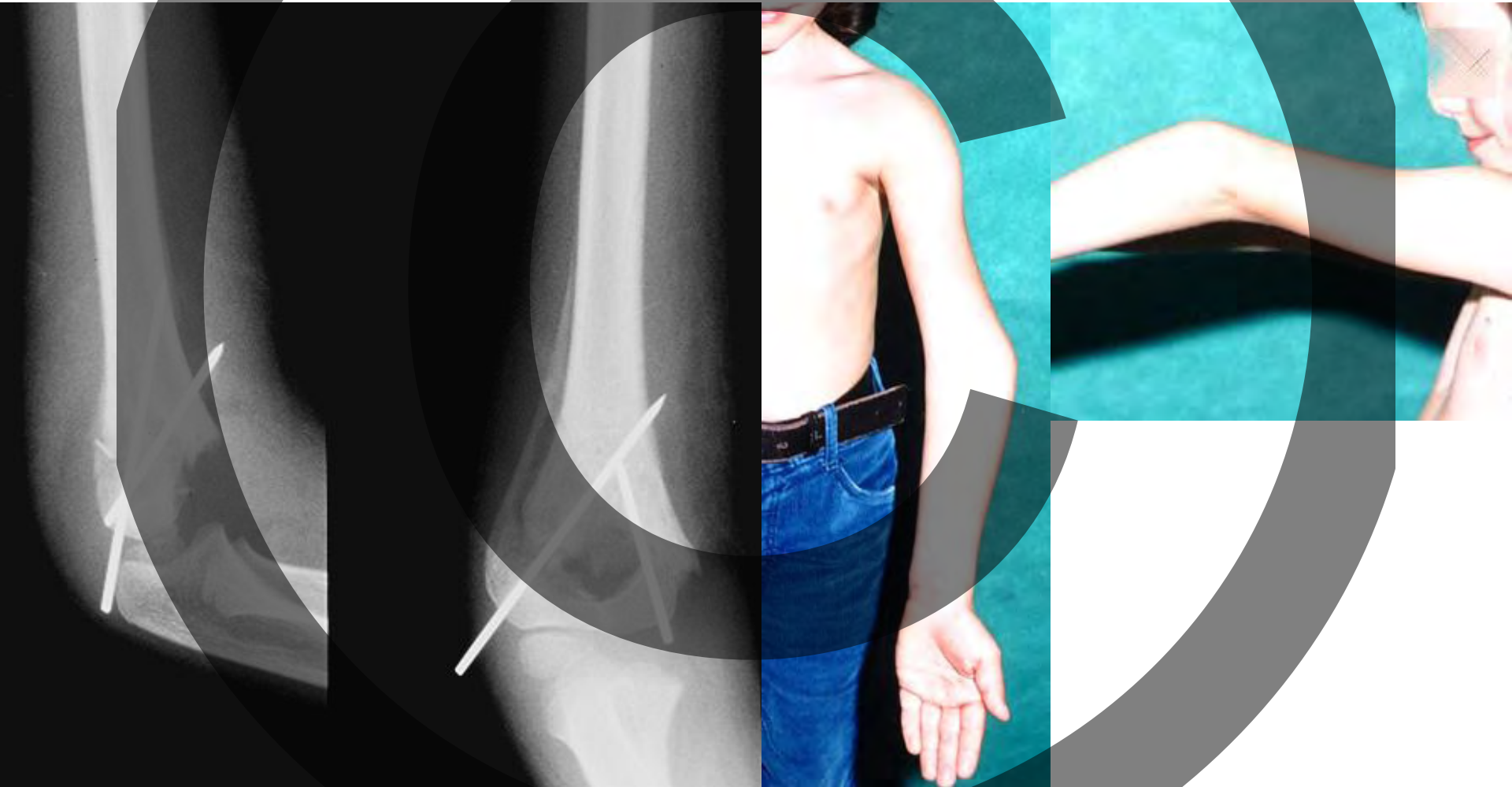Frakturen im Bereich des Ellenbogens

supracondyläre Fraktur



Frakturen im Bereich des Ellenbogens

supracondyläre Fraktur – CAVE: persistierende Fehlstellung



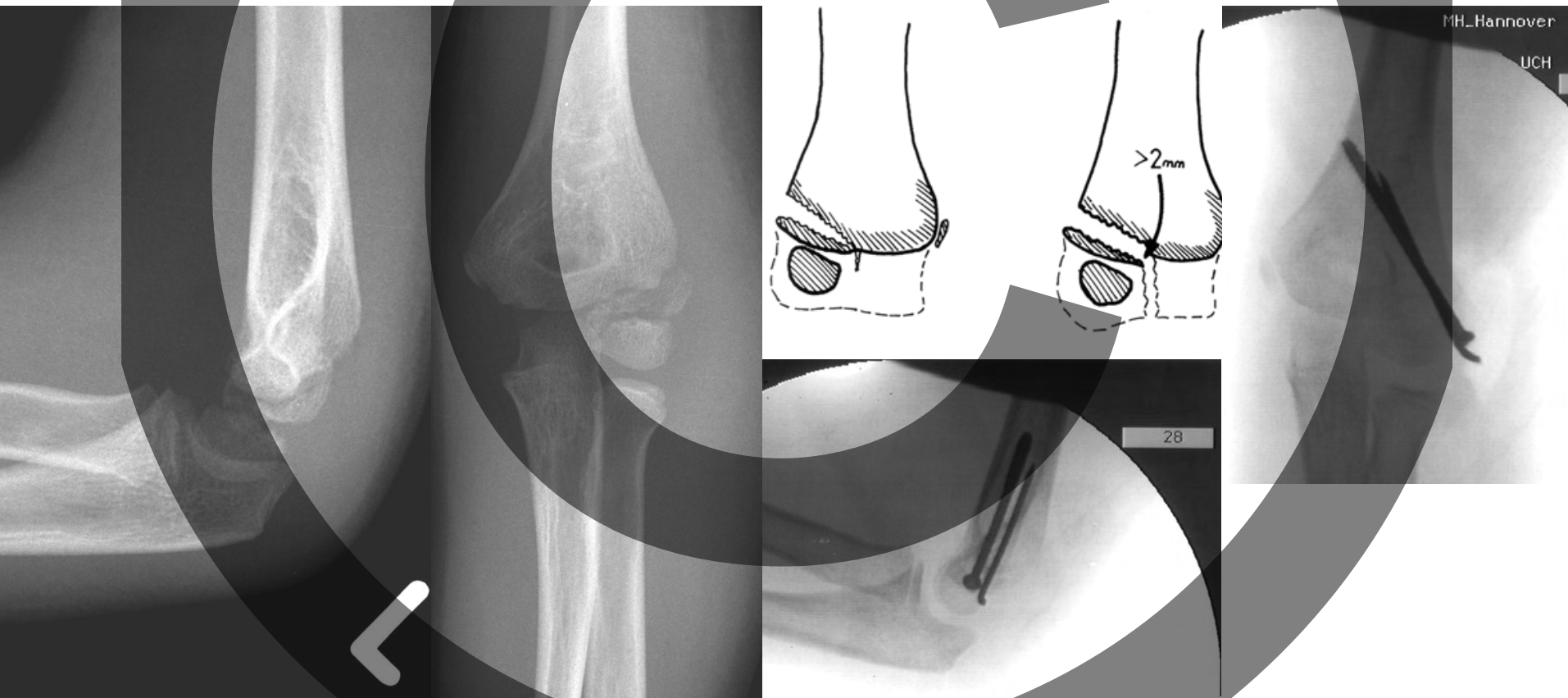
Frakturen im Bereich des Ellenbogens

Condylus radialis Fraktur

leicht übersehen

hochgradig instabil

Pseudarthrosengefahr → fast immer operativ (Indikation: Dislokation >2mm)



MH_Hannover

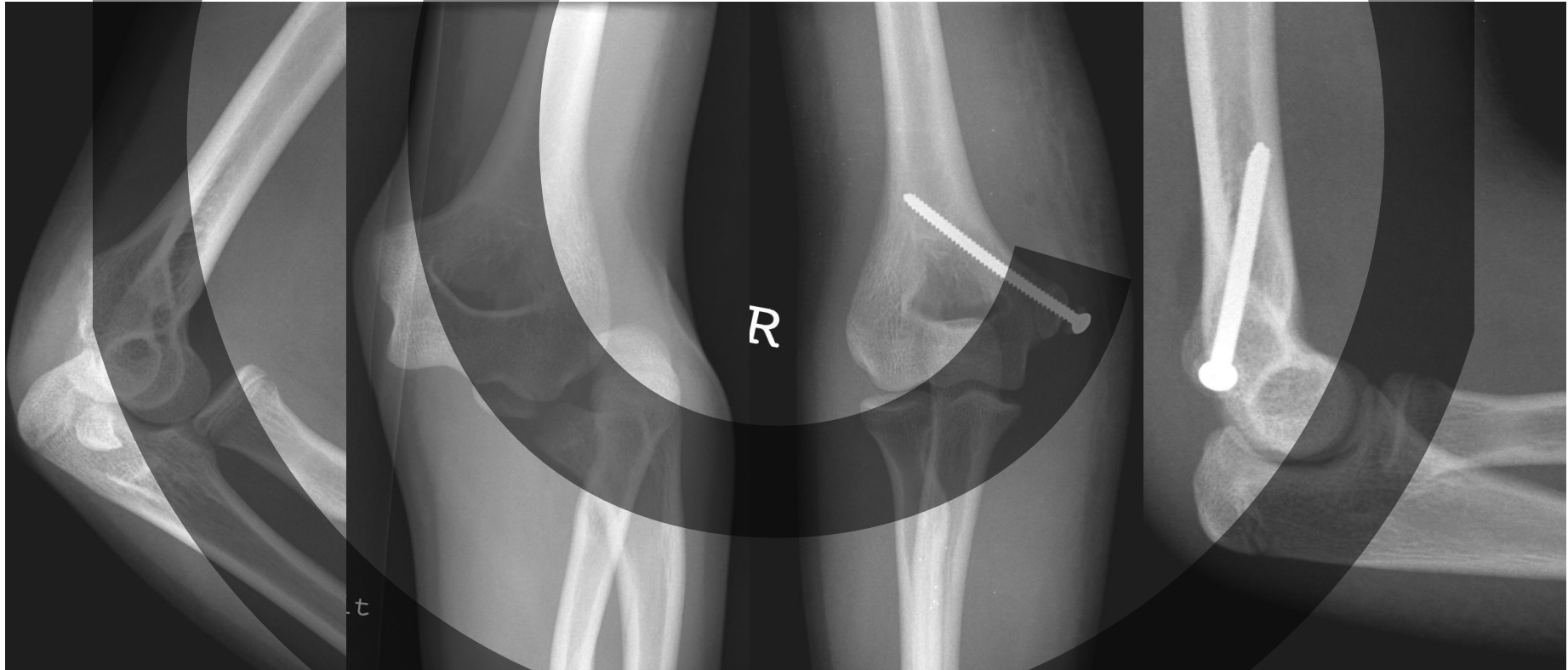
UCH

28

Frakturen im Bereich des Ellenbogens

Epicondylus ulnaris Fraktur

kein Unterschied operativ/Konservativ bzgl. Funktion und Stabilität
überwiegend Pseudarthrosen bei konservativer Behandlung
schlechte Ergebnisse bei Exzision
→ individuelle Therapie-Entscheidung



Unterarmfraktur

Unterarmschaft-Fraktur

!!! entspricht funktionell einer Gelenkverletzung !!!

deshalb fast immer OP-Indikation

Einschränkung der Umwendbewegung durch Fehlstellung

wesentliche Einschränkung im Alltag bei
Angulation $>10^\circ$

Sarmiento et al. J Pediatr. Orthop 1991

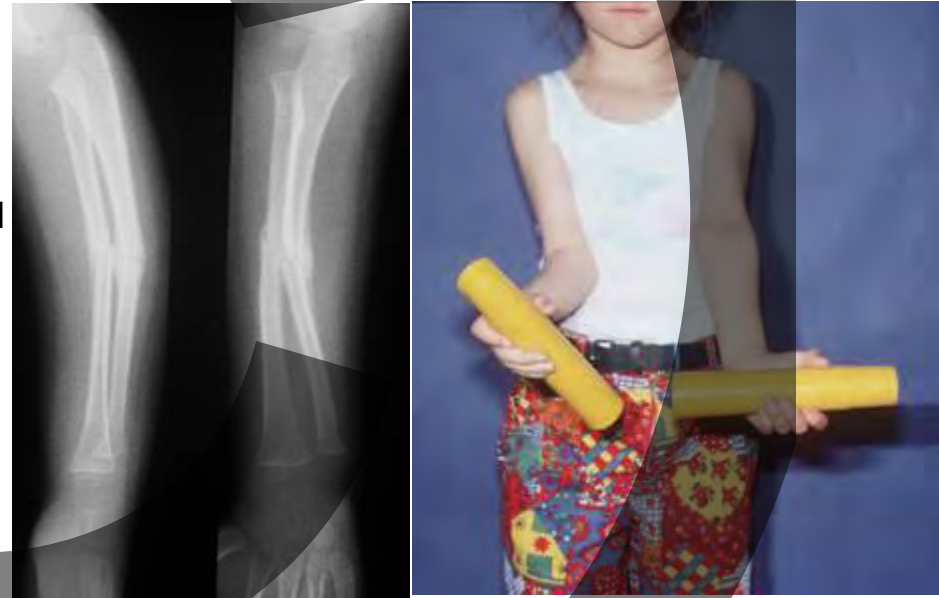Korrektur-Potenzial:

Angulation: $15-20^\circ$ (<8 Jahre)

$<10^\circ$ (>8 Jahre)

Rotation: 45° (<8 Jahre)

30° (>8 Jahre)



Zusätzliche Abhängigkeit von: Alter, Lokalisation und Ebene

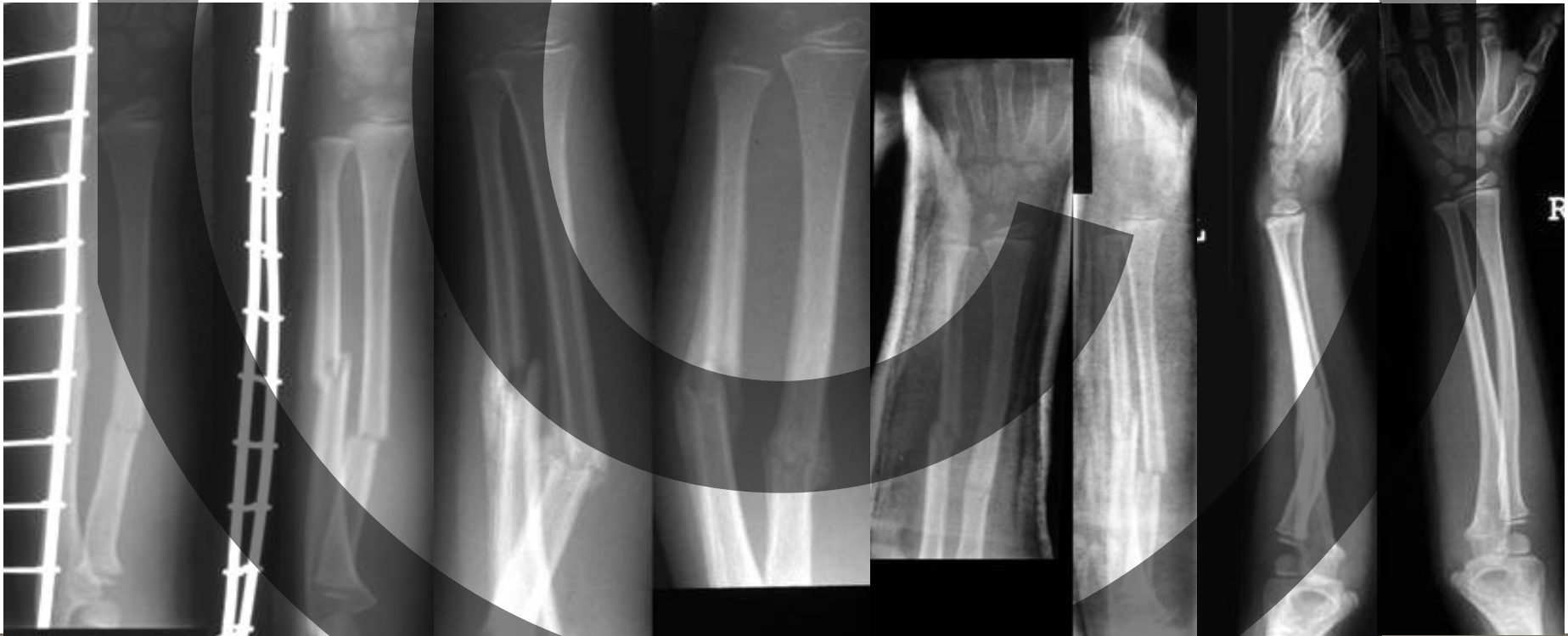
Unterarmschaft-Fraktur

inkomplette Frakturen

Reststabilität → konservative Behandlung im OA-Gips möglich

komplette Frakturen

hohes Risiko sekundärer Repositionsverlust → konservative Therapie nur unter enger Kontrolle



Unterarmschaft-Fraktur

Reposition erfordert Anästhesie

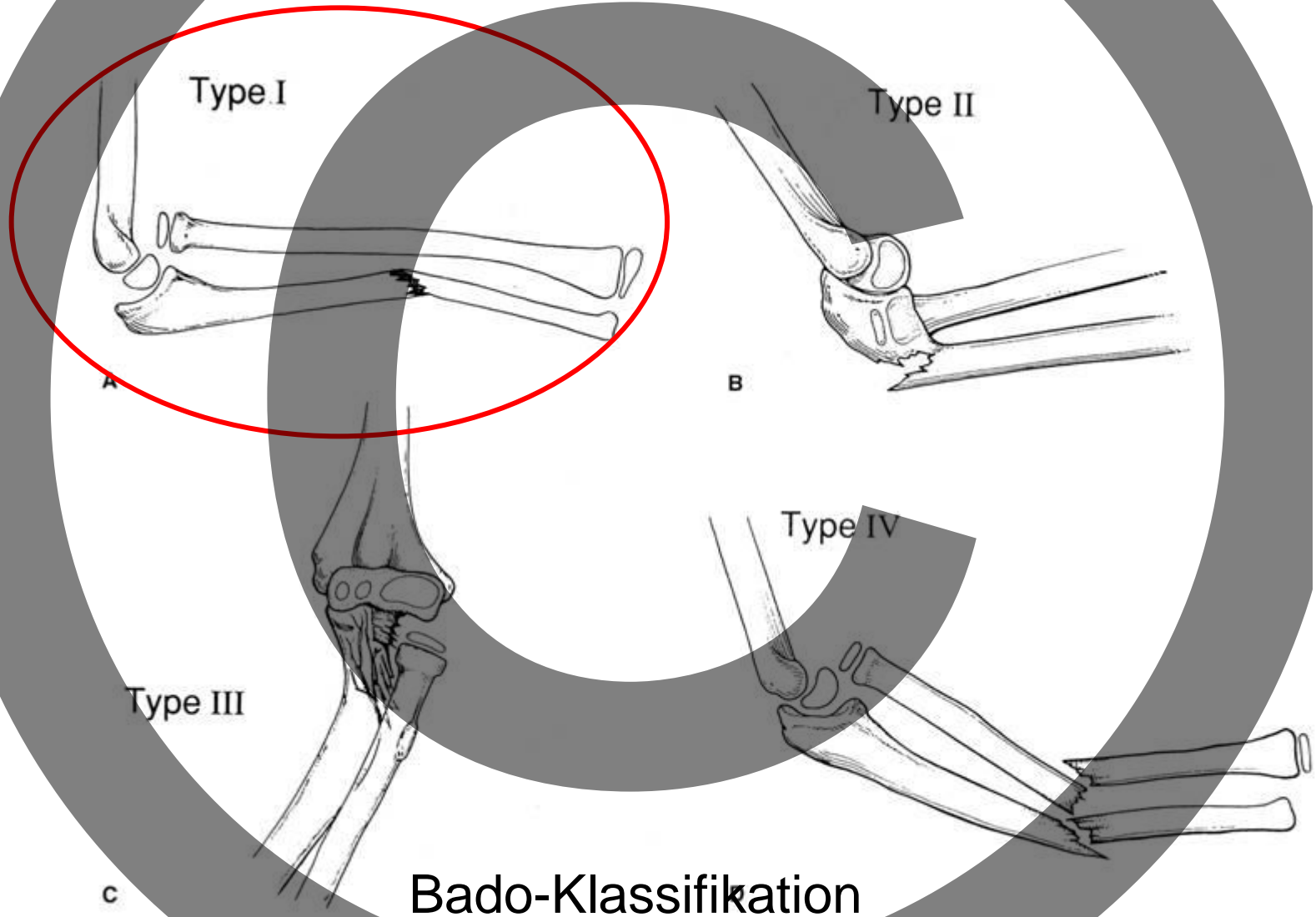
Redislokationsrisiko

großzügige Indikation zur operativen Stabilisierung

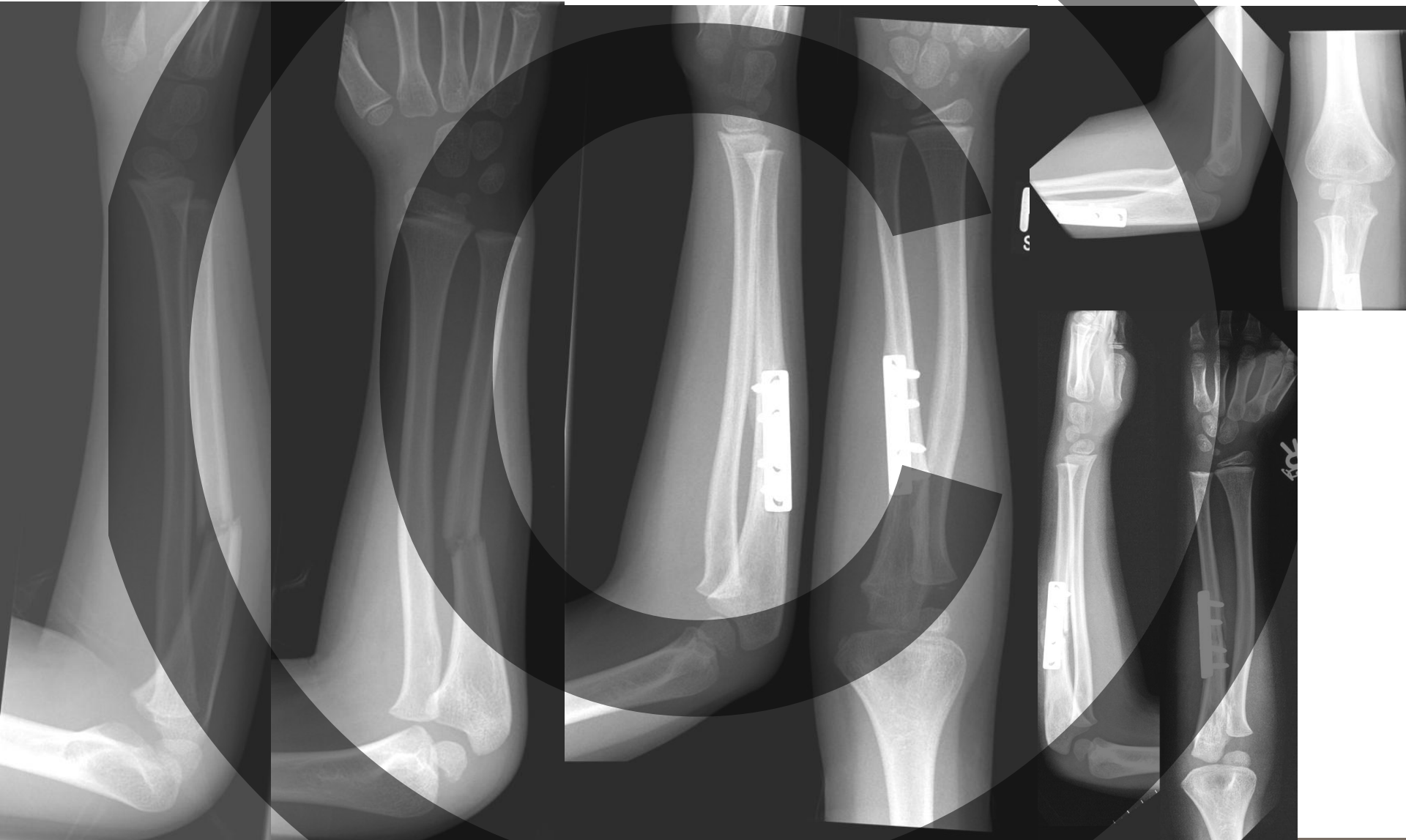


Monteggiafraktur

Monteggia-Fraktur



Monteggia-Fraktur

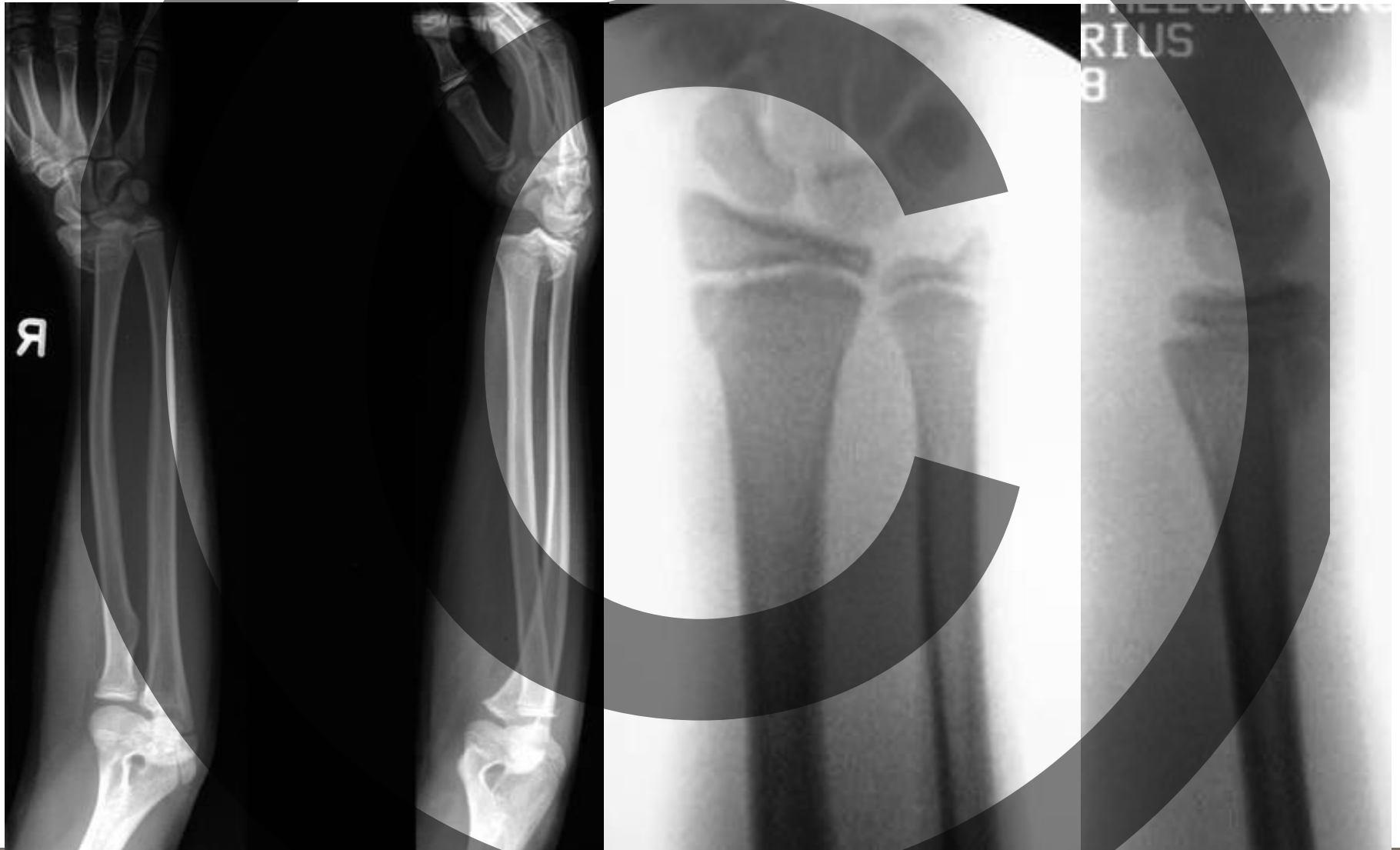

Frakturen Handgelenksbereich

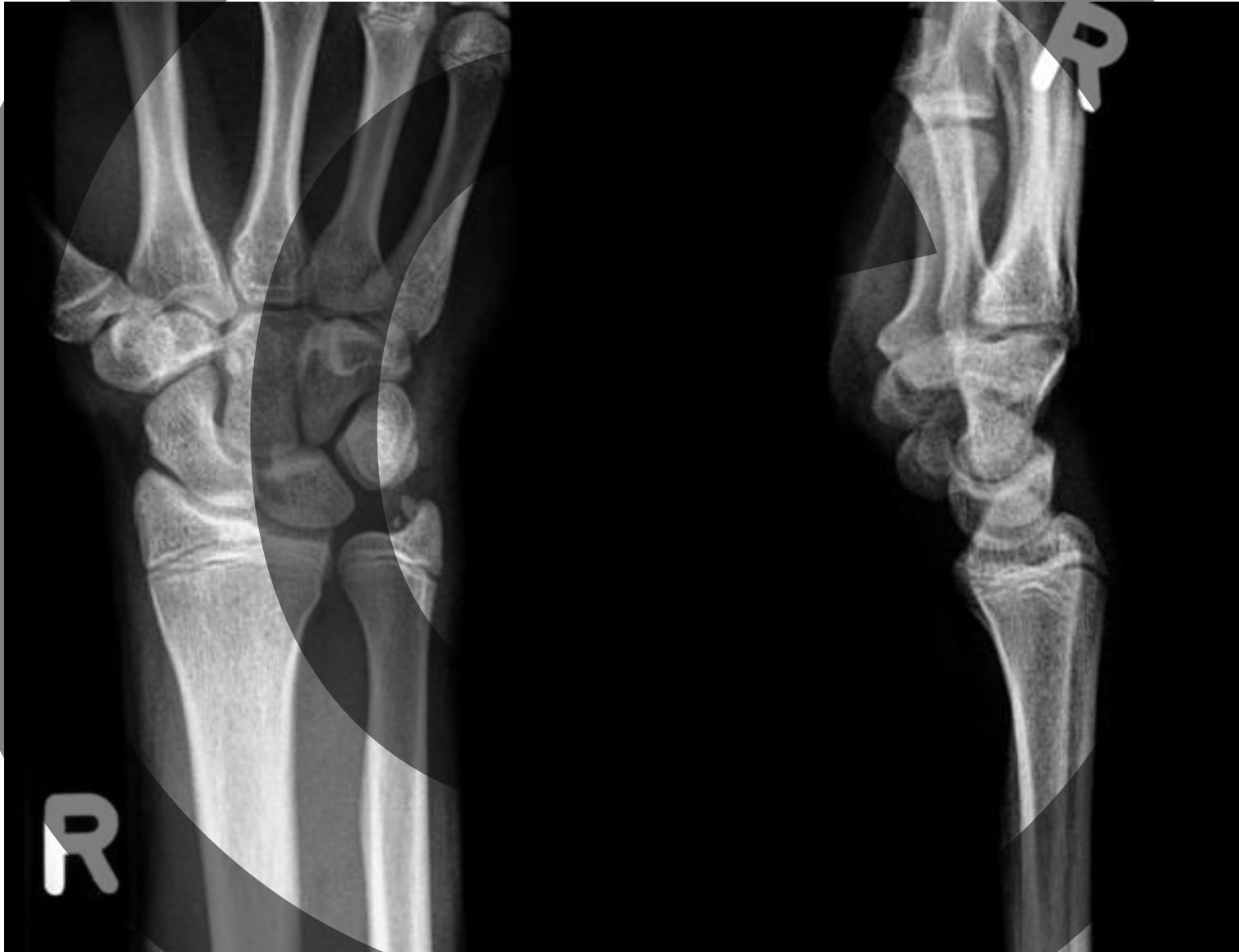distale Unterarm-Frakturen



distale Unterarm-Frakturen



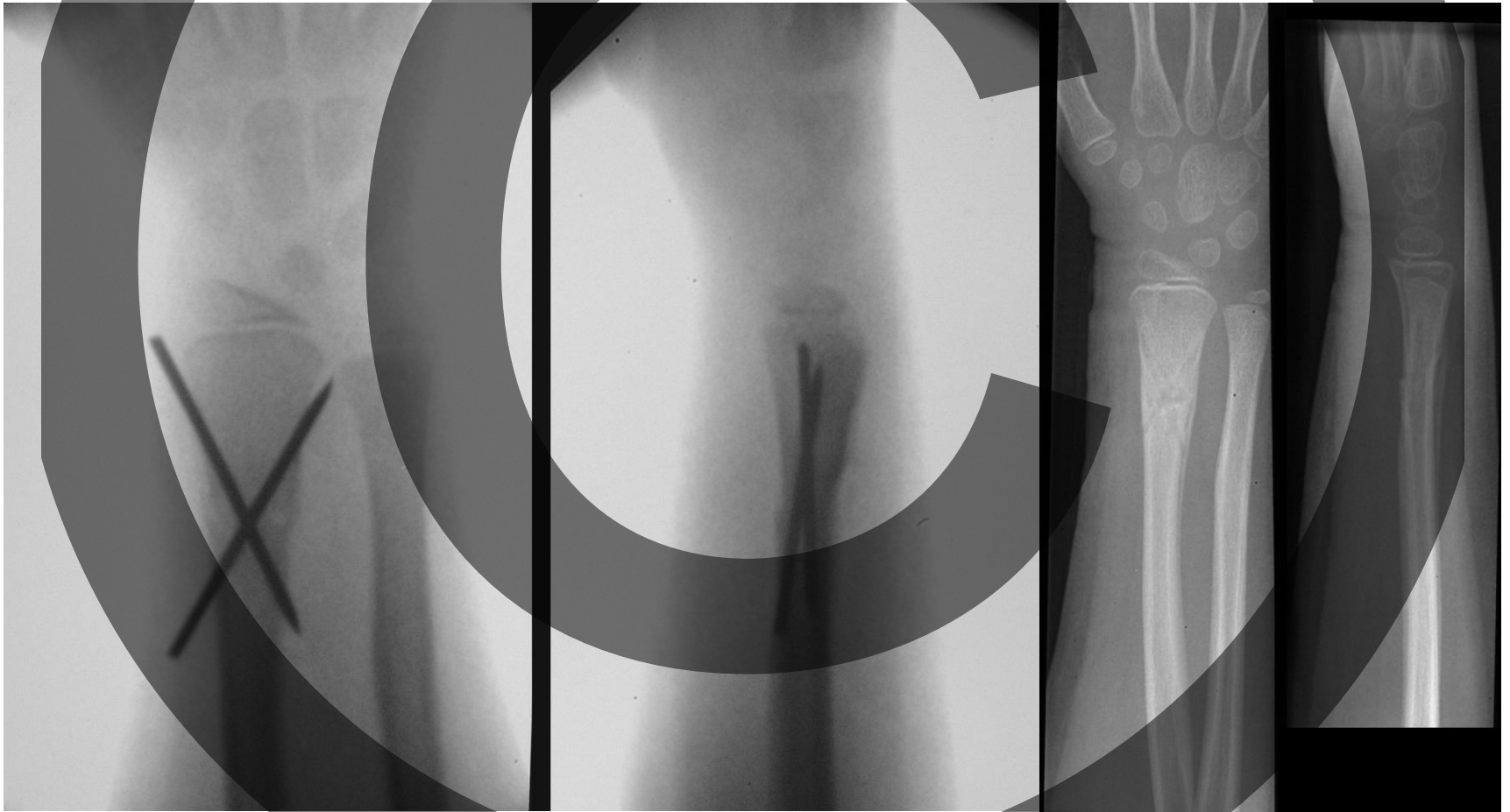distale Unterarm-Frakturen



distale Unterarm-Frakturen

gutes Korrekturpotenzial (bis 25°)

operative Stabilisierung mit minimalem Aufwand möglich



Ober-/Unterschenkelfraktur

Schafffrakturen

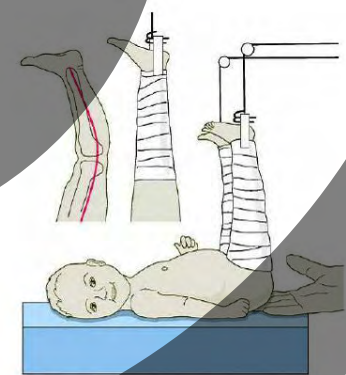
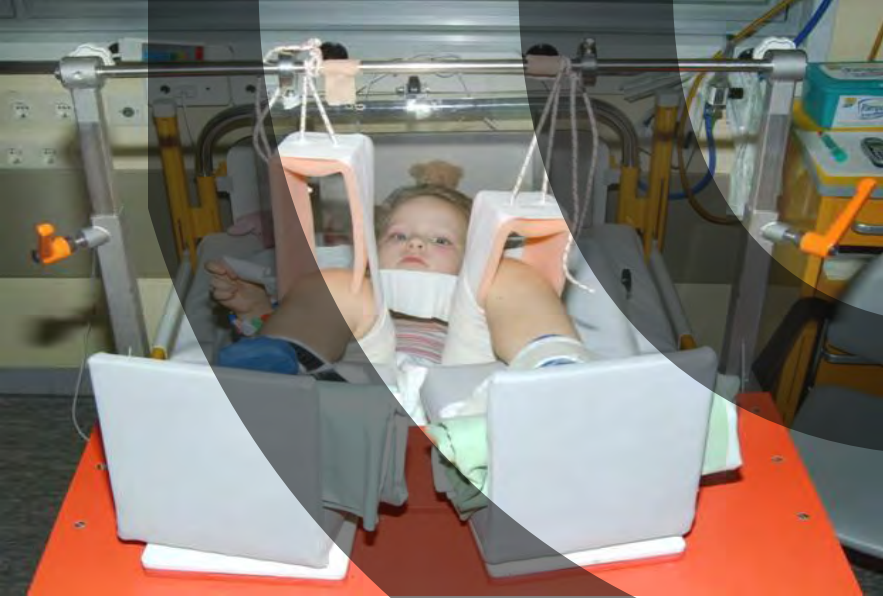
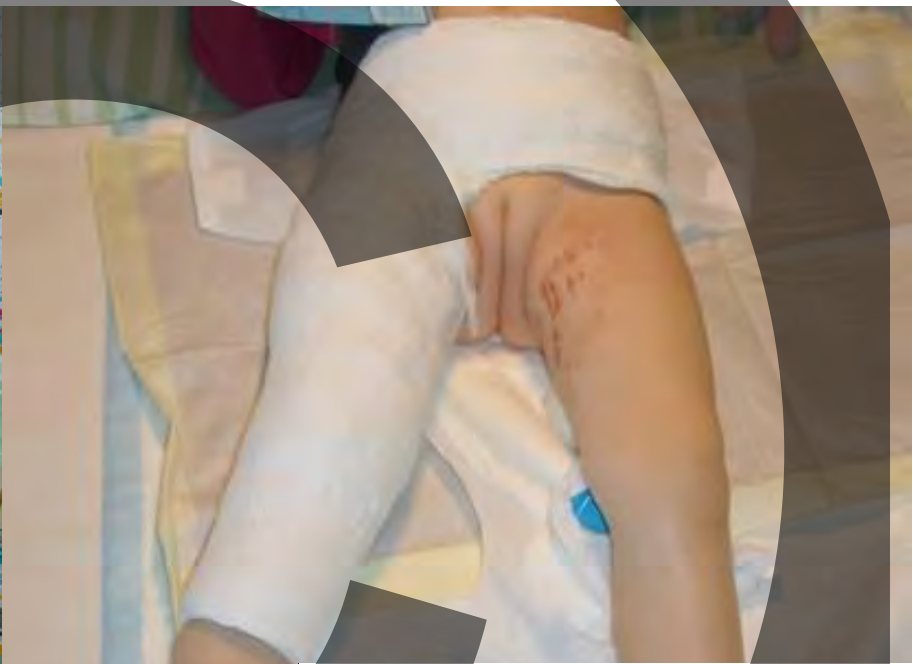
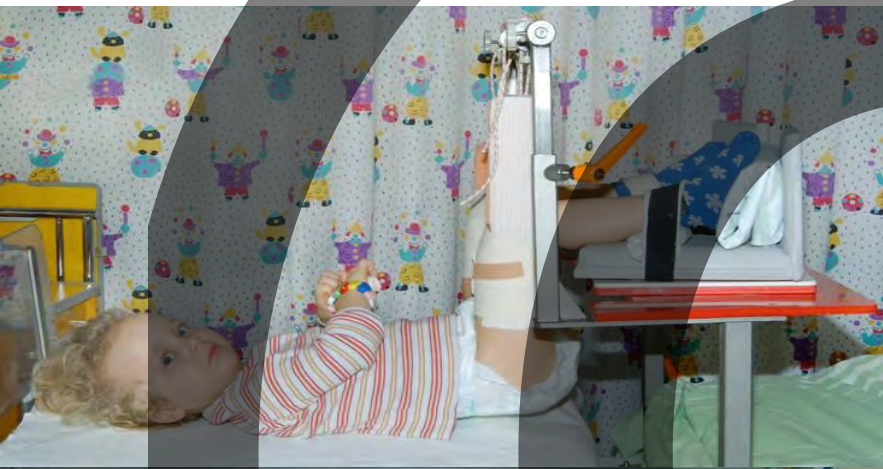Abb. 10 ■ Overhead-Extension.

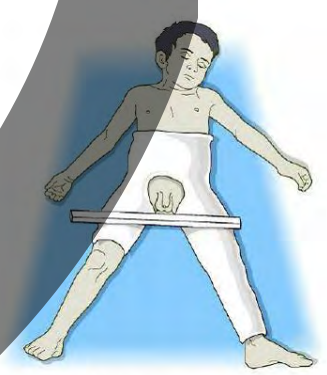
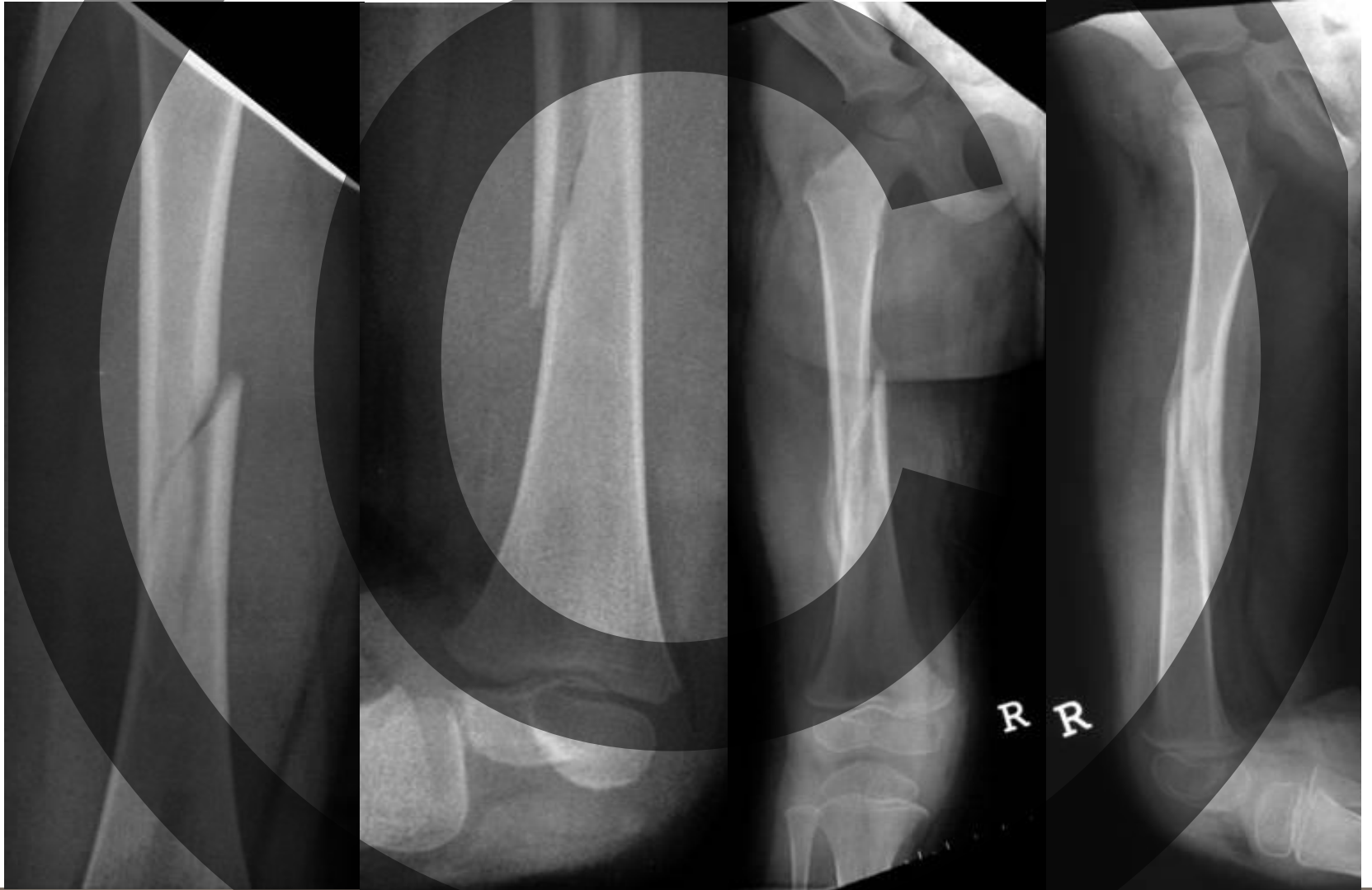

Abb. 11 ■ Becken-Bein-Gips.

Schaftfrakturen



Schafffrakturen

operative Therapie

→ minimalinvasive Markdrahtung/Markraumschienung

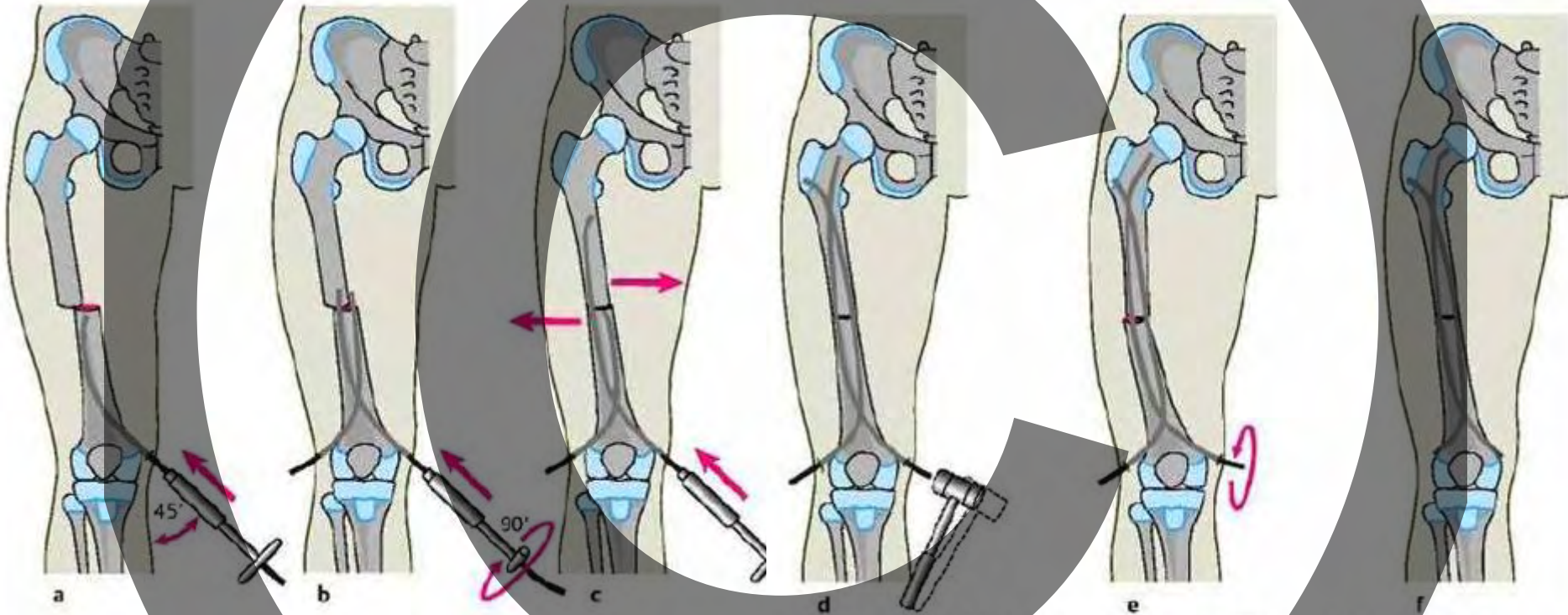
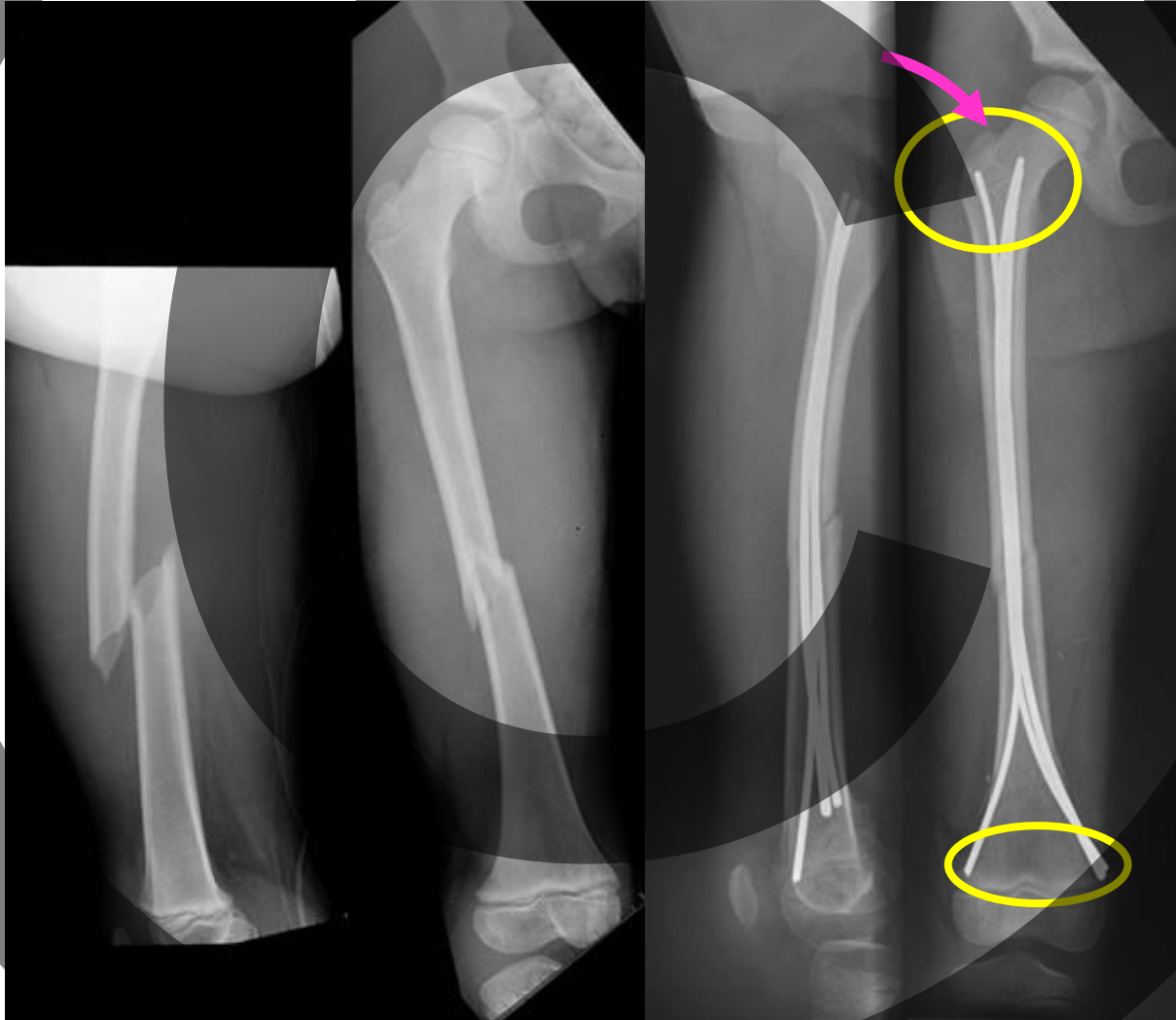


Abb. 12 ■ Intramedulläre Markraumschienung mit TENS, ascendierende Technik.

Schafffrakturen

operative Therapie

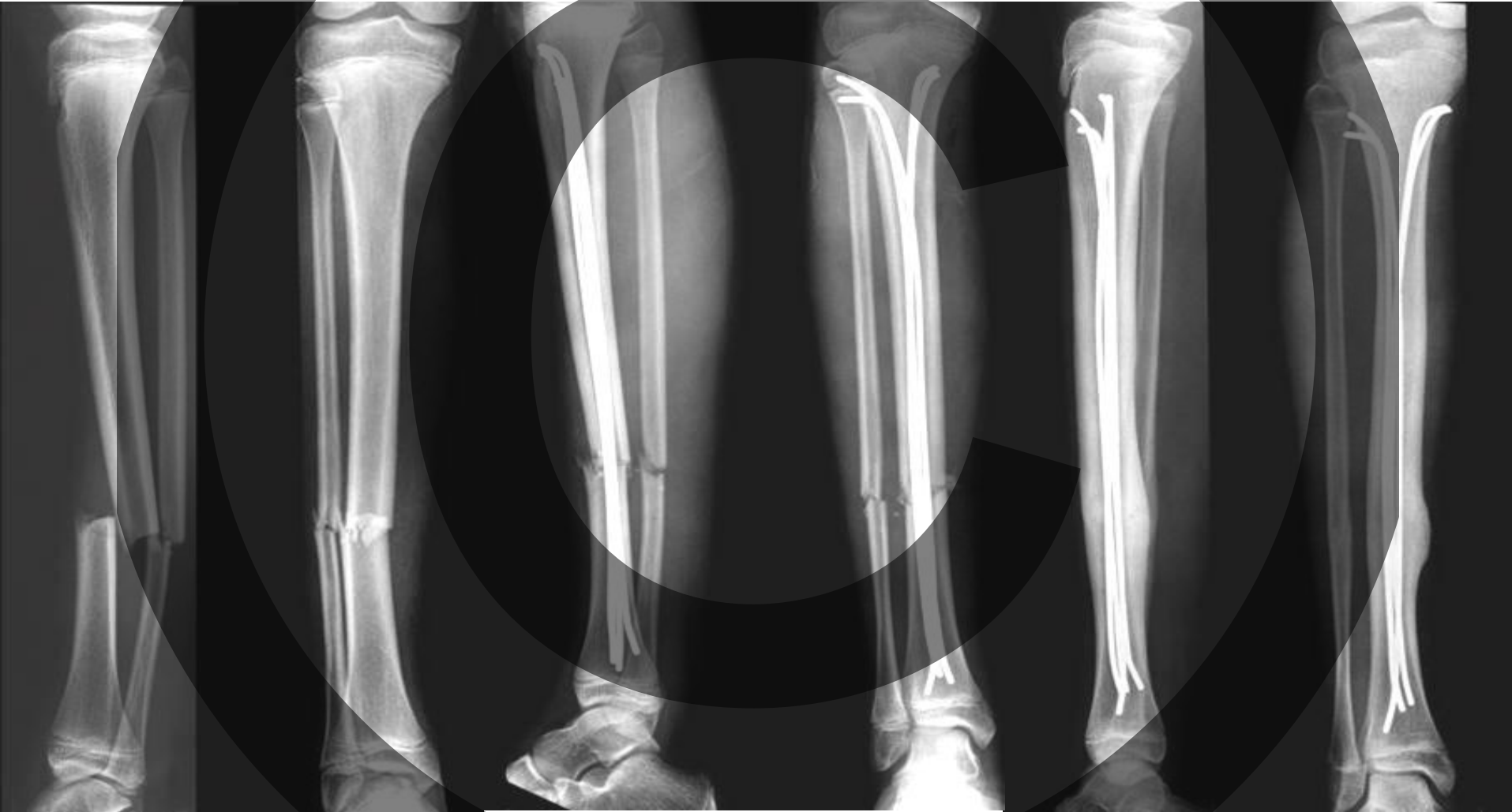
→ minimalinvasive Markdrahtung/Markraumschienung



Schaftfrakturen

operative Therapie

→ minimalinvasive Markdrahtung/Markraumschienung



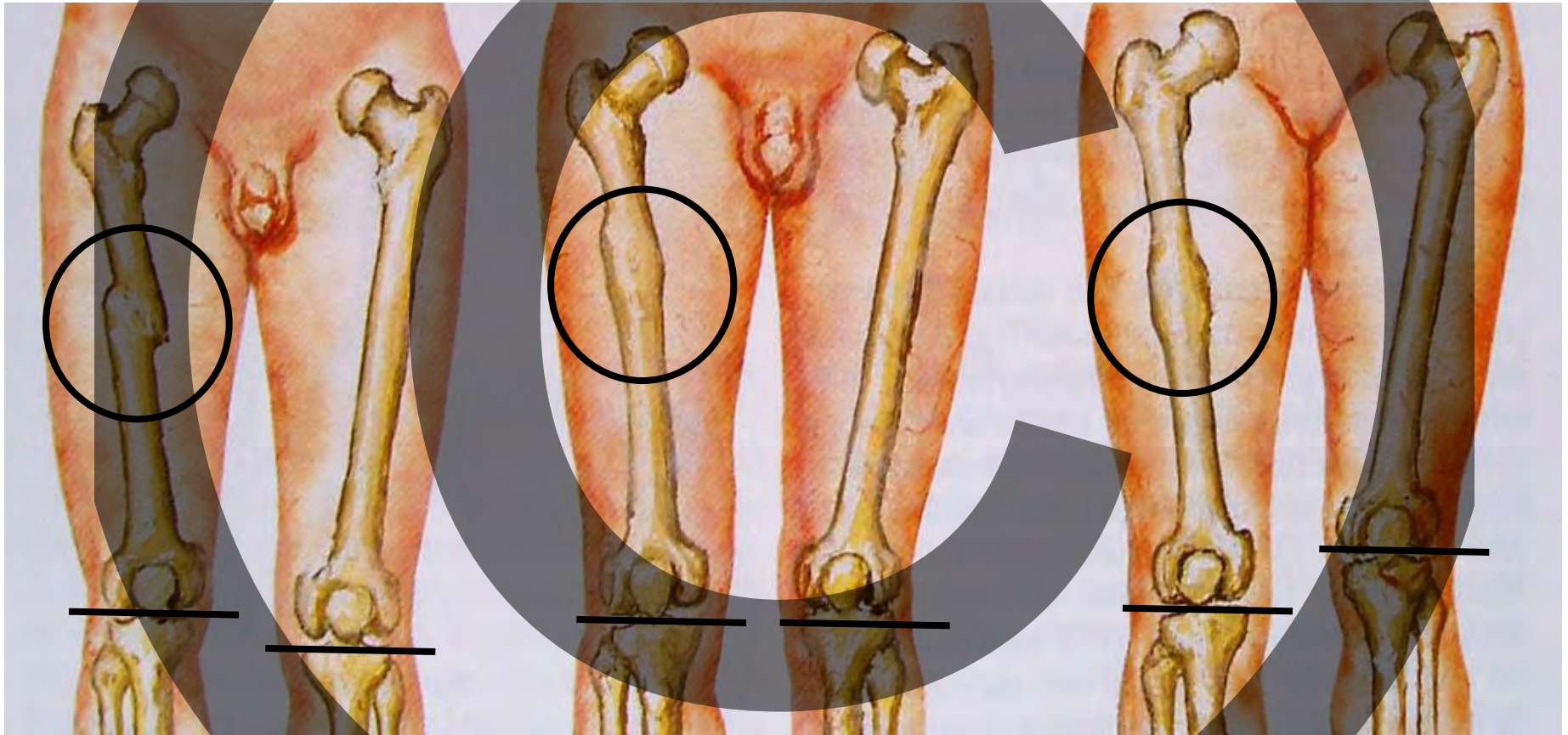
Schafffrakturen

Problem

nach 6 Monaten

nach 2 Jahren

nach 4 Jahren



Verkürzung

korrekte Länge

überschießendes Wachstum

Take Home Message

Verletzungen im Kindesalter

Extremitätenfrakturen

konservative Behandlung vieler Frakturen möglich

bei instabilen Frakturen Gefahr der sekundären Dislokation

Korrekturpotential individuell verschieden und schwer kalkulierbar
→ Korrektureingriffe beim Kind oft schwierig

Reposition unter Anästhesie → großzügige Indikation zur Operation