

Lippen-Kiefer-Gaumenspalten



**Interdisziplinäres Zentrum für
Gesichtsfehlbildungen**



MHH

Medizinische Hochschule Hannover

Inhalt:

1.	Einleitung	2
2.	Ursachen	3
3.	Die unterschiedlichen Spaltformen	3
4.	Frühe pädiatrische Betreuung	5
5.	Stillen und Ernährung	6
6.	Der chirurgische Behandlungsplan	
	6.1. Verschuß der Lippe	8
	6.2. Verschuß des harten und weichen Gaumens	11
	6.3. Kieferspaltverschuß	12
	6.4. Korrekturoperationen	12
7.	Kieferorthopädie	13
	7.1. Primärbehandlung	13
	7.2. Sekundärbehandlung	15
	7.3. Tertiärbehandlung	17
8.	Gehör und Sprache	18
9.	Karies- und Parodontalprophylaxe	20
10.	Praktische Tipps für den stationären Aufenthalt	21
11.	Frühdiagnostik	23
12.	Die gesetzlichen Möglichkeiten sozialer Unterstützung	25
13.	Das Behandlungsteam	26
14.	Nützliche Adressen und Telefonnummern	27
15.	Der Behandlungsplan im Überblick	29
16.	Behandlungsdokumentation	30

1. Einleitung

Ein Neugeborenes mit einer Lippen-Kiefer-Gaumenspalte kann für die Eltern unerwartet sein, falls nicht bereits vor der Entbindung diese Diagnose gestellt werden konnte. Wichtig ist uns daher vor allem, Ihnen Sorgen und Ängste zu nehmen und die modernen und ausgereiften Behandlungsmöglichkeiten aufzuzeigen.

Die Lippen-Kiefer-Gaumenspalten gehören mit einer Häufigkeit von 1:500 Geburten zu den häufigsten angeborenen Fehlbildungen. Es gibt heute sehr gute Behandlungsmethoden zur Korrektur dieser Fehlbildung und zur Normalisierung der Funktionen wie Ernährung, Sprache und Gehör, so daß eine ungestörte Entwicklung in normaler Umgebung erreicht werden kann.

Das Behandlungsziel kann jedoch nur mit Ihnen gemeinsam erreicht werden und erfordert die enge Zusammenarbeit zwischen den Eltern und Behandlern. Hierzu werden neben der erforderlichen Operation Behandlungstermine in bestimmten Abständen vereinbart, um die Entwicklung Ihres Kindes zu verfolgen und Behandlungsschritte, wie z.B. die Behandlung von Zahnfehlstellungen oder Hörstörungen rechtzeitig zu beginnen.

Mit diesem Leitfaden wollen wir uns Ihnen als interdisziplinäres Behandlungsteam vorstellen, das hier in Hannover die Betreuung sowohl der Kinder mit Lippen-Kiefer-Gaumenspalten als auch deren Eltern durchführt. Außerdem finden Sie einige praktische Hinweise für den Aufenthalt im Krankenhaus und für die ambulante Betreuung. Dieser Leitfaden ist nur als begleitender Ratgeber gedacht und soll Sie ermutigen, weitere Fragen ausführlich und persönlich im Rahmen unserer Sprechstunde zu besprechen.

Ein zusätzlicher Beitrag zeigt Ihnen die Möglichkeiten, bereits vor der Geburt eine Spaltbildung mittels moderner Ultraschallapparatur feststellen zu können. Ein weiteres Kapitel informiert Sie über Möglichkeiten der gesetzlich vorgesehenen sozialen Unterstützung.

Im Anhang finden Sie eine Liste, in die Sie Ihre Termine der jeweiligen Untersuchungen und Behandlungen eintragen können. Dies ermöglicht

Ihnen einen Überblick über den Behandlungsablauf und ist auch für Ihr Kind eine Art Tagebuch.

2. Ursachen für die Entstehung der Lippen-Kiefer-Gaumenspalten

Lippen-Kiefer-Gaumenspalten entstehen zu einem sehr frühen Zeitpunkt der Schwangerschaft. Zwischen der 5. und 7. Woche bilden sich alleinige Lippen- und Kieferspalten, zwischen dem 2. und 3. Monat der Schwangerschaft treten Gaumenspalten auf.

In diesen frühen Phasen der Entwicklung wachsen normalerweise einzelne Bereiche des Gesichts von außen nach innen zusammen. Abhängig vom Zeitpunkt der einwirkenden Störung vereinigen sich diese Bereiche nicht vollständig oder gar nicht, und an den eigentlichen Verbindungsstellen können verschiedene Formen von Spaltbildungen auftreten.

Viele Ursachen werden für die Entstehung von Spaltbildungen angenommen. Sie sind im einzelnen noch nicht genau erforscht. Heute wird das Zusammentreffen äußerer Faktoren (z.B. Umwelteinflüsse) und innerer Faktoren als Ursachen angenommen. Meist wirken mehrere dieser Faktoren gleichzeitig zusammen, so daß man auch von einer multifaktoriellen Entstehung spricht.

Die Wahrscheinlichkeit für das Auftreten von Spaltbildungen im Mund-, Kiefer- und Gesichtsbereich ist erhöht, wenn schon einmal Spalten in der Familie aufgetreten sind. Es gibt hierfür jedoch keinen zwingenden Zusammenhang. Bei weiterem Kinderwunsch nach der Geburt eines Kindes mit einer Lippen-Kiefer-Gaumenspalte empfiehlt sich jedoch die Beratung durch einen Facharzt für Humangenetik. Diesen Kontakt können wir Ihnen im Bedarfsfall auch gerne vermitteln.

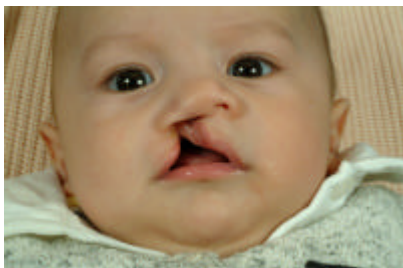3. Die unterschiedlichen Spaltformen

Entsprechend der zeitlich versetzten Entwicklung von Lippe, Kiefer und Gaumen gibt es abhängig von Art, Stärke und Zeitpunkt einer während der Schwangerschaft einwirkenden Störung unterschiedliche Formen und Ausprägungsgrade der Spaltbildungen. Die Spaltbildung kann sich allein

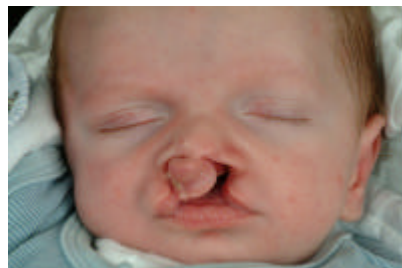auf die Lippe beschränken aber auch in Lippe und Kiefer, allein am Gaumen und gemeinsam in Lippe, Kiefer und Gaumen auftreten. Bei den Gaumenspalten gibt es zusätzlich noch die Unterscheidung zwischen Spaltbildungen im harten und/oder weichen Gaumen.

Wie bereits erwähnt treten die Spalten in einer Häufigkeit von 1:500 Geburten auf, betreffen häufiger Jungen und bevorzugen die linke Seite des Gesichtes. Im Unterschied dazu sind die isolierten Spalten des harten und weichen Gaumens mit einem Auftreten von 1:1.500 Geburten relativ selten und betreffen hier etwas häufiger Mädchen.

Die Spalten können jeweils einseitig (rechts oder links) oder auf beiden Seiten des Gesichtes auftreten und unvollständig (z.B. Lippenspalte, die in der Oberlippe endet) oder vollständig (bis in den Naseneingang) erscheinen. Daneben gibt es noch verdeckte Spalten, die oft nicht auf Anhieb erkennbar sind: die Spaltbildung erstreckt sich hier nur auf die Muskulatur (submukös), während die darüberliegende Haut und Schleimhaut intakt sind. Dies ist von besonderer Bedeutung bei den sog. submukösen Gaumenspalten, da hier trotz intakter Gaumenschleimhaut die für die Aussprache und Belüftung des Ohres wichtige Muskulatur nicht vereint ist. Unbehandelt kann es dann durch die mangelnde Funktion zu Sprechstörungen und Belüftungsstörungen des Mittelohres mit evtl. resultierender Schwerhörigkeit kommen. Deshalb sind auch diese submukösen Spalten genauso zu behandeln wie die offenen Spaltformen.



Einseitige Lippenspalte

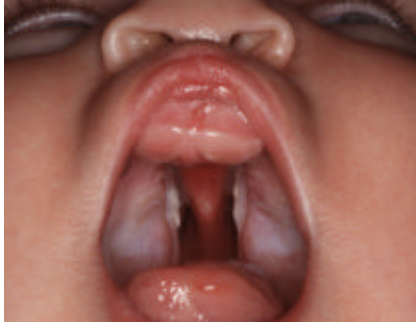

Doppelseitige Lippenspalte

Insgesamt werden vier Spaltabschnitte unterschieden:

1. **Lippe** mit Oberlippe bis einschließlich Naseneingang
2. **Kiefer** bestehend aus dem vorderen zahntragenden Oberkiefer, dem sog. Kieferkamm
3. **harter Gaumen**, der sich zusammensetzt aus dem knöchernen Anteil des Gaumendaches und dem Nasenboden

4. **weicher Gaumen** (Velum) vom hinteren Rand des knöchernen Gaumens bis zum Zäpfchen



Isolierte Velumspalte

Sie sehen bereits die Vielfältigkeit unterschiedlicher Formen und Schweregrade der Spaltbildungen. Der Behandlungsablauf ist dabei aber im Grundsatz einheitlich. Obwohl die Reihenfolge und die Anzahl der Behandlungsschritte abhängig vom Schweregrad des Ausgangsbefundes sind, ist es heute eigentlich für jedes Kind mit einer Spaltbildung möglich, sehr rasch wie alle anderen Kinder auszusehen und eine völlig normale Entwicklung zu durchlaufen. Im individuellen Gespräch in unserer Sprechstunde werden wir Ihnen das auf Ihr Kind zugeschnittene Behandlungskonzept detailliert erläutern.

Spaltbildungen im Bereich des zahntragenden Kieferkammes können zum Fehlen oder zu Fehlbildungen insbesondere des seitlichen Schneidezahnes bzw. der spaltnahen Zähne führen. Zusätzlich können Zahnkeime schräg im Knochen liegen und am Durchbruch gehindert werden. Durch die Unterbrechung des Zahnbogens kann es zum Einwärtskippen des spaltseitigen seitlichen Kieferkammes kommen. Hier ergibt sich die Notwendigkeit der engen Mitbehandlung durch den Kieferorthopäden. Innerhalb der Spezialsprechstunde für Lippen-Kiefer-Gaumenspalten werden Sie deshalb auch durch einen erfahrenen Kollegen aus der Abteilung für Kieferorthopädie mitbetreut, der Ihnen mit Rat und Tat zur Seite stehen wird.

4. Frühe pädiatrische Betreuung

Ist bei Ihrem Kind bereits vor der Geburt der Verdacht auf eine Spaltbildung geäußert worden oder aber ist die Spaltbildung erst bei der Geburt erkennbar, wird der Kinderarzt direkt nach der Geburt Ihr Kind untersuchen und gemeinsam mit Ihnen und den Geburtshelfern und Hebammen entscheiden, welche weiteren Maßnahmen notwendig sind. Die Ärzte der Klinik für Mund-, Kiefer- und Gesichtschirurgie werden benachrichtigt, sofern sie nicht bereits bei der vorgeburtlichen Ultraschalldiagnostik und Beratung hinzugezogen wurden. In bestimmten Fällen kann es je nach Art und Größe der Spalte sinnvoll sein, Ihr Kind zunächst auf einer der Neugeborenenstationen in der Frauenklinik oder Kinderklinik aufzunehmen. Am Anfang stehen in der Regel Ernährungsfragen im Vordergrund. Auf die Versorgung von Neugeborenen mit Spaltbildungen spezialisierte Kinderkrankenschwestern und -pfleger bemühen sich, Ihren Bedürfnissen entgegenzukommen und Ihnen Hilfestellung und Beratung beim Trinken und allen anderen Fragen der Säuglingspflege zu geben. In vielen Fällen ist das Stillen möglich, gelegentlich – insbesondere bei durchgehenden Lippen-Kiefer-Gaumen-Spalten - ist die Ernährung mit der Flasche und dem Sauger besser geeignet. Für ein erfolgreiches Stillen oder Trinken mit der Flasche ist die wichtigste Voraussetzung, mit großer Geduld und Ruhe den für Ihr Kind richtigen Weg zu finden. Dies erfordert Zeit und Erfahrung. Es hat sich gezeigt, daß es für ein gutes Trinkverhalten entscheidend ist, die Besonderheiten jedes einzelnen Kindes zu berücksichtigen und die für das Kind individuelle Stilltechnik oder den passenden Sauger zu finden. Hierbei können Ihnen die erfahrenen Kinderkrankenschwestern und -pfleger helfen. Die Ärzte der Kinderklinik und die Ärzte der Klinik für Mund-, Kiefer- und Gesichtschirurgie untersuchen Ihr Kind und stehen Ihnen von Anfang an für Fragen und Beratung zur Verfügung. Gelegentlich ist es notwendig im Rahmen des stationären Aufenthalts andere Organsysteme mit zu untersuchen. Die Kinderärzte werden dies im Einzelfall mit Ihnen besprechen. In der Regel kann Ihr Kind nach wenigen Tagen zusammen mit Ihnen nach Hause entlassen werden. Ihr Kinderarzt vor Ort, aber auch die Klinikärzte stehen Ihnen für Zuhause aufkommende Fragen weiterhin gerne zur Verfügung.

5. Stillen und Ernährung

Eine in unserer Sprechstunde häufig gestellte Frage ist die nach der Ernährung von Kindern mit Lippen-Kiefer-Gaumenspalten. In der Regel ist

das Stillen möglich. Wenn Sie Ihr Kind stillen möchten, sollten Sie sich dafür viel Zeit und Geduld nehmen, da dies für Kinder mit einer Spaltbildung ein intensiveres "Training" erfordert.

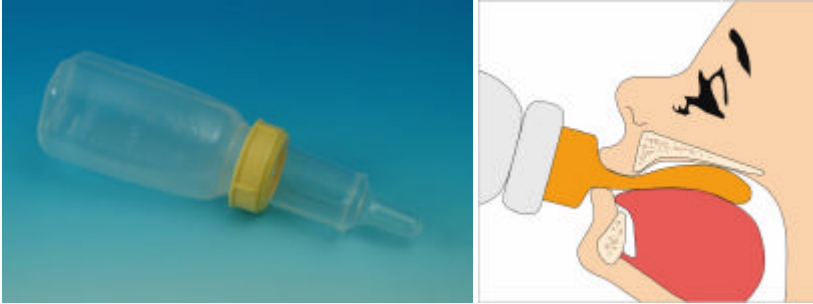
Die alleinige Lippenspalte stellt in der Regel kein Stillproblem dar. Zum Ausgleich des fehlenden Lippenabschlusses kann die Mutter mit einem Finger die Spalte abdecken. Dabei sollte der Kopf des Säuglings aufrecht gehalten werden, um einen weitgehenden Abschluß der Spalte zu erreichen und ein kräftiges Saugen zu ermöglichen.

Auch das Stillen von Kindern mit alleiniger Gaumenspalte bereitet meist wenig Probleme. Noch problemloser ist das Stillen bei isolierten Weichgaumenspalten. Auch hierbei sollte das Kind aufrecht gehalten werden, um ein Abfließen der Milch in die Nase zu verhindern.

Schwieriger ist das Stillen bei Kindern mit durchgehenden Lippen-Kiefer-Gaumenspalten. Meist kann dann aber eine Trinkplatte, die in den ersten Lebenstagen durch die kieferorthopädische Abteilung unter der Leitung von Herrn Prof. Dr. Rainer Schwestka-Polly angepaßt wird, bei der Abdichtung des Nasenrachenraumes gegen die Mundhöhle deutlich helfen. Später finden Sie noch eine nähere Beschreibung dieser Platte. Anfangs kann ein Brusthütchen als Hilfe benutzt werden.

Wichtig zu wissen ist, daß die Ernährung von Kindern mit Spalten immer 15 bis 30 Minuten länger dauert als bei Kindern ohne Spaltbildung, unabhängig davon, ob gestillt wird oder ob die Ernährung mittels Flasche erfolgt. Lassen Sie sich also bitte nicht entmutigen, wenn es zu Beginn länger dauert, als Sie dachten. Das Stillen ist ganz wichtig zum Training der Muskelfunktion und erleichtert ihrem Kind die Umstellung nach dem operativen Spaltverschluß.

Bei der Ernährung mit der Flasche eignet sich meist ein normaler handelsüblicher Sauger, dessen Öffnung zum Erleichtern des Trinkens durch einen Kreuzschnitt erweitert oder durch zwei zusätzliche Löcher in Dreieckform ergänzt werden kann. Sollten dennoch Probleme auftreten, besteht die Möglichkeit, Sauger in Überlänge oder Übergröße, wie den "Habermansauger", auszuprobieren und die Fördermenge durch vorsichtiges Drücken auf den Sauger zu vergrößern.



Habermannsauger

Da das Schlucken neben dem engen Kontakt zwischen Mutter und Kind so wichtig für das Muskeltraining ist, versuchen wir auch nach den Operationen auf eine Sondenernährung ganz zu verzichten. Daumen-, Finger- und Handlutschen sind ungünstig für die Entwicklung des Kiefers und sollten wenn überhaupt erforderlich durch einen Schnuller ersetzt werden.

Zu dem Team unserer Sprechstunde gehört auch eine Stillberaterin, die sich mit Problemen der Ernährung von Kindern mit Lippen-Kiefer-Gaumenspalten bestens auskennt und Ihnen jederzeit gerne mit weiteren Tips zur Seite steht. Selbstverständlich werden Ihnen die Schwestern der Säuglingsstationen ebenfalls gerne mit Rat und Tat zur Seite stehen.


6. Der chirurgische Behandlungsplan

6.1. Verschuß der Lippe

Im Laufe der letzten Jahre ist es durch verbesserte und schonendere Narkosetechniken möglich geworden, bereits wenige Monate nach der Geburt Operationen ohne größeres Risiko für die Kinder durchzuführen. Auch haben sich die Operationstechniken sehr stark verfeinert, so daß ästhetisch immer bessere Ergebnisse erzielt werden.

Der Verschuß der Lippe ist bei Kindern mit Lippen-Kiefer-Gaumenspalten die erste Operation. Liegt eine isolierte Lippenspalte vor, ist meist nur diese eine Operation erforderlich. In der Regel wird das endgültige Ergebnis der Operation bereits bei diesem ersten Eingriff erreicht. Selten

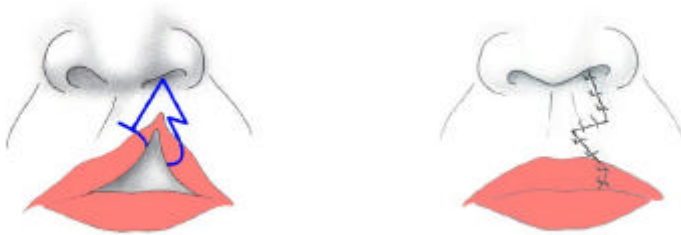
sind später nur kleine Korrekturoperationen erforderlich (z.B. vor der Einschulung).



Lippenspaltverschluss

Es hat sich in Hannover, wie in vielen anderen Behandlungszentren auf der Welt, bewährt, den Verschuß der Lippe im Alter von 4-6 Monaten vorzunehmen. Zu diesem Zeitpunkt wiegt das Kind durchschnittlich 5kg oder mehr, ein Gewicht, das die Narkoseärzte als sicher ausreichend für den mehrstündigen Eingriff ansehen. Bei Bestehen begleitender Erkrankungen, wie z.B. Herzfehler, Stoffwechselstörungen, Lungenerkrankungen o.ä., richtet sich der Zeitpunkt der Operation nach dem allgemeinen Gesundheitszustand.

Bei dem Lippenverschluß werden die beiden spaltseitigen Anteile der Lippe vereinigt und ein sog. Mundvorhof (das ist der Abschnitt zwischen Zahnbogen und Lippeninnenseite) gebildet. Dabei kommt es vor allem auf die exakte Vereinigung der einzelnen drei Schichten an, d.h. der Schleimhaut an der Innenseite der Lippe, der Ringmuskulatur des Mundes, die Wiederherstellung der Mundbeweglichkeit und der äußeren Haut. Bei Lippenspalten muß in der Regel auch der Naseneingang geformt und ein Nasenboden gebildet werden. Hier in Hannover führen wir dies gleich mit dem Lippenspaltverschluß durch. Hierbei wird der zur Seite abgewichene Nasenflügel in die richtige Position zur Mitte gebracht. Mit Nähten wird dann die Form der Nase auf der Spaltseite der gesunden Seite angepaßt.



Operativer Verschuß der Lippenspalte nach Tennison Randall

Werden von Ihnen, Ihrem Kinderarzt, HNO-Arzt oder in unserer Sprechstunde von Herrn Prof. Dr. Martin Ptok vor der Operation Hörschwierigkeiten bemerkt und wurde durch den Hals-Nasen-Ohren-Arzt oder einen Phoniater und Pädaudiologen ein sog. Paukenröhrchen zur Drainage eines Mittelohrergusses vorgeschlagen, kann dies ebenfalls in der ersten Operation erfolgen. Dadurch wird dem Kind eine weitere Narkose erspart. Dies zeigt Ihnen, wie wichtig die Untersuchung auch der Ohren noch vor dem Verschuß der Lippe ist.

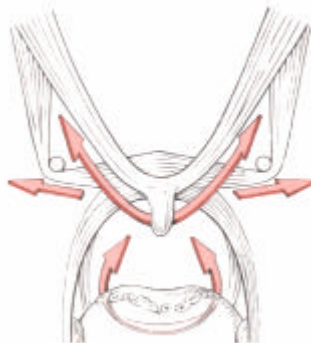
Im Bereich der Schleimhaut wird Nahtmaterial verwendet, das nicht wieder entfernt werden muß. Die Hautfäden lösen sich nicht auf und werden je nach Heilungsverlauf nach ca. 6-8 Tagen gezogen. Dazu wird Ihr Kind ca. eine halbe Stunde vorher mit einem Medikament beruhigt, damit es sich nicht vor der kurzen Maßnahme fürchtet.

Während der Operation kann eine Magensonde gelegt werden, um den überschüssigen Magensaft abzusaugen. Früher wurde diese Sonde regelmäßig auch nach der Operation belassen, weil man davon ausging, daß dadurch der Wundverschuß geschont würde. Heute wissen wir, daß die frühzeitige Aufnahme der Funktion der Lippe günstig ist für die Wiederherstellung der Funktion der Lippenmuskulatur. Deshalb entfernen wir heute die Sonde fast immer unmittelbar nach der Operation und streben ein Saugen des Kindes möglichst schon ab dem dritten postoperativen Tag an.

Es ist wichtig für Sie zu wissen, daß die kleine Narbe im Bereich der Oberlippe erst nach 6-12 Monaten ihr endgültiges Aussehen hat und bis dahin blasser wird und sich glättet.

6.2. Verschuß des harten und weichen Gaumens

Bei der Wahl des Zeitpunktes für den Verschuß des harten und weichen Gaumens gilt es zwei Punkte zu beachten. Einerseits sollte der Gaumen so früh wie möglich verschlossen werden, um eine möglichst ungehinderte Sprachentwicklung zu ermöglichen, andererseits wird durch eine Narbe am Gaumen evtl. das Wachstum des Oberkiefers gestört. Dies ist der Grund dafür, daß der Gaumen nicht schon zusammen mit der Lippe verschlossen wird, sondern erst im Alter von 9-11 Monaten, also zum Zeitpunkt, wenn Ihr Kind die ersten Laute bildet.



Muskulatur des weichen Gaumens

Beim Gaumenverschuß kommt es ebenfalls auf eine exakte Vereinigung der einzelnen Schichten an, damit die vielschichtigen Funktionen des Gaumens wiederhergestellt werden können. Diese Vereinigung hat das Abdichten des Nasenraumes beim Schlucken und Sprechen, und das verbesserte Belüften des Mittelohres durch Zug an der Ohrtrumpete zum Ziel.

Zunächst wird die Schleimhaut auf der Nasen- und auf der Mundseite vom knöchernen Gaumen gelöst. Dann erfolgt der Verschuß der Nasenschleimhaut, so daß Mund- und Nasenraum endgültig voneinander getrennt sind. Als Besonderheit des bei uns durchgeführten Gaumenspaltverschlusses gilt, dass wir – wie nur wenige andere Kliniken – bereits die Rekonstruktion hinter und seitlich des Weichgaumensegels vornehmen, um auch den hinteren Gaumenbogen zu rekonstruieren. Der knöcherne Anteil des harten Gaumens muß verschlossen werden. Hier bildet sich straffes Bindegewebe, das einen sicheren Abschluß

gewährleistet. Nach Vereinigung der Muskulatur des weichen Gaumens wird abschließend die Schleimhaut auf der Mundhöhlenseite vernäht. In der Regel werden hierbei ausschließlich selbstauflösende Fäden verwendet. Es ist selbstverständlich, daß wir beim Gaumenspaltverschluß außer dem Nahtmaterial kein körperfremdes Material verwenden, sondern das gesamte Gewebe vorsichtig aus der Umgebung verlagern.

6.3. Kieferspaltverschluß

Die Knochenlücke im Bereich des Zahnbogens, d.h. die Kieferspalte, wird zu einem späteren Zeitpunkt verschlossen. Wir empfehlen den Kieferspaltverschluß kurz vor Durchbruch des bleibenden Eckzahnes (8.-11. Lebensjahr), der dann in diese Lücke bewegt werden kann und ein festes knöchernes Lager vorfindet. Dazu werden kleine Knochenstückchen aus dem Beckenkamm verpflanzt. Dank moderner Operationsverfahren ist hierfür nur noch ein kleiner ca. 2cm messender Schnitt über dem seitlichen Beckenkamm erforderlich, der die Knochenentnahme mit einer kleinen Stanze erlaubt.

Die genaue Festlegung des Operationszeitpunktes für die Kieferspaltosteoplastik erfolgt in der Sprechstunde gemeinsam mit der Abteilung für Kieferorthopädie unter Leitung von Herrn Prof. Dr. Schwestka-Polly. Diese gemeinsame Absprache ist insbesondere wichtig, um auch die Entfernung eventuell überzähliger oder versprengter Zähne festzulegen.

6.4. Korrekturoperationen

Mit ca. 6 Jahren, d.h. kurz vor der Einschulung sind die meisten Kinder mit Lippen-Kiefer-Gaumenspalten nahezu vollständig rehabilitiert, d.h. es liegt ein weitgehend unauffälliges Äußeres vor, Hören und Sprechen sind so wie bei Gleichaltrigen.

Bei wenigen Kindern ist in seltenen Fällen trotz exakter Wiederherstellung des Muskelringes im Gaumenbereich und trotz Sprechtherapie das Sprechen etwas verändert. Liegt ein sog. offenes Näseln (Rhinophonia aperta) vor, kann dies Folge einer mangelnden Abschlußfunktion eines zu kurzen Gaumens gegen den Rachen sein. In diesen Fällen empfiehlt sich eine sprachverbessernde Operation (Velopharyngoplastik). Hierbei wird

der Gaumen durch eine spezielle Technik verlängert und mit einem Schleimhautmuskelläppchen an die Rachenhinterwand verlagert. Die Atemfunktion wird dadurch in der Regel nicht beeinträchtigt.

Gegebenenfalls können in seltenen Fällen bei sehr breiten Spalten oder bei individueller Veranlagung zur Narbenbildung etwas deutlichere Narben in der Oberlippe vorliegen. Hier können durch kleine Narbenkorrekturen ebenfalls vor der Einschulung günstigere Ergebnisse erzielt werden. Ebenso kann eine etwaige Lücke im Oberlippenrot (sog. Pfeifloch) durch eine Austauschplastik einfach korrigiert werden.

Eine Verlängerung des Nasenstegs ist meist nur bei ausgeprägten doppelseitigen Spalten erforderlich. Bei einem zu kurzen Nasensteg kann unter Einbeziehung vorhandener Narben an der Oberlippe Gewebe aus der Oberlippe genutzt werden, um den Nasensteg zu verlängern und die Nasenflügel aufzurichten.

7. Kieferorthopädie

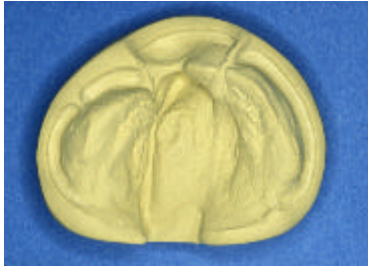Die Kieferorthopädie ist ein wichtiger Partner bei der interdisziplinären Behandlung von Patienten mit Lippen-Kiefer-Gaumenspalten und begleitet Sie von der Geburt bis etwa zum 20. Lebensjahr.

7.1. Primärbehandlung

Kieferorthopädische Therapie direkt nach der Geburt

Die interdisziplinäre Behandlung beginnt bei Patienten mit Lippen-Kiefer-Gaumenspalten mit dem Eingliedern einer Gaumenplatte durch den Kieferorthopäden. Diese Platte dient als Saug- und Trinkhilfe sowie zur Steuerung des Wachstums.

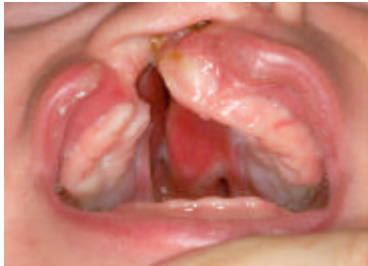Für die Herstellung der Platte wird vom Oberkiefer des Neugeborenen innerhalb der ersten Lebensstage eine Abformung genommen und ein Kiefermodell aus Gips hergestellt. Die Gaumenplatte wird aus klarem, harten Kunststoff angefertigt.



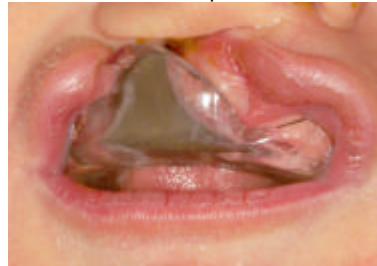Kiefermodell



Gaumenplatte



Lippen-Kiefer-Gaumenspalte rechts



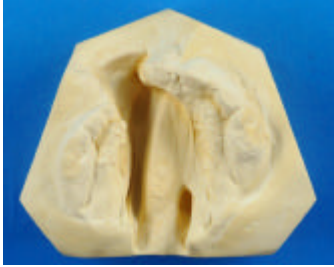
Gaumenplatte im Mund

Die Gaumenplatte dient der Trennung von Mund- und Nasenhöhle. Die Zunge wird abgehalten, sich in die Nase einzulagern und wird in der Mundhöhle gehalten. Das Schlucken, die Nasenatmung und die Nahrungsaufnahme werden erleichtert. Seitliche Muskelzüge werden abgehalten. Insbesondere kann mit der Gaumenplatte das Wachstum des Oberkiefers zur Harmonisierung seiner Form gesteuert werden.

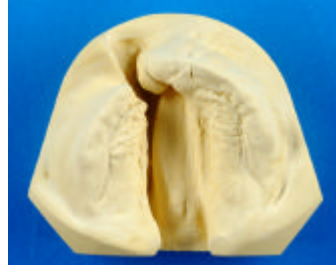Die unmittelbar nach der Geburt eingesetzte Gaumenplatte wird vom Kind zumeist schnell akzeptiert. Sie muss stets feucht eingesetzt werden und hält im Mund des Säuglings über Adhäsion. Die Verwendung von Haftmitteln sollte möglichst entfallen. Die Reinigung der Platte sollte nach den Mahlzeiten mit einer Zahnbürste unter fließendem lauwarmen Wasser erfolgen.

Die Gaumenplatte wird regelmäßig in der Region der Spaltbildung in den Bereichen ausgeschliffen, in denen Wachstum erfolgen soll. Da im ersten Lebensjahr das größte Wachstum stattfindet und damit der größte Effekt erzielt werden kann, muss die Platte regelmäßig angepasst und ca. alle drei bis sechs Monate erneuert werden. Die Gaumenplatte wird zunächst von der Geburt bis zur Operation der Lippe getragen. Mit Hilfe der

Gaumenplatte



Oberkiefer nach der Geburt



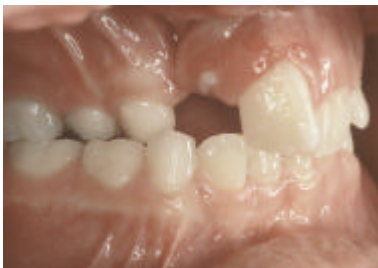Oberkiefer vor Lippen-Operation

wird eine deutliche Harmonisierung der Form des Oberkiefers erreicht. Nach dem Verschluss der Lippe wird bis zum Verschluss des Gaumens erneut eine Gaumenplatte angefertigt und getragen.

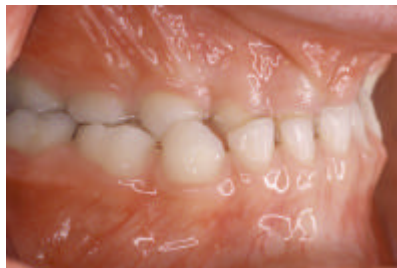7.2. Sekundärbehandlung

Kieferorthopädische Sekundärtherapie im Gebiss der ersten Dentition und während der frühen Wechselgebissperiode

Bei nicht ausreichendem Kieferwachstum, besonders des Oberkiefers, können bereits im Gebiss der ersten Dentition (Milchgebiss) Fehlstellungen der Zähne auftreten. Dazu gehört beispielsweise der Kreuzbiss im Bereich der Seitenzähne. Dabei stehen die oberen Zähne weiter innen als die unteren. Weiterhin ist häufig ein umgekehrter Überbiss im Bereich der Frontzähne zu finden.

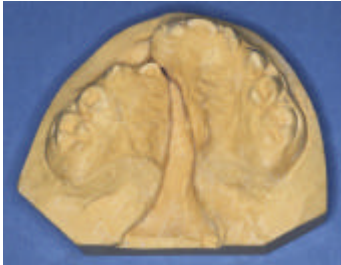

Kreuzbiss im Seitenzahnbereich

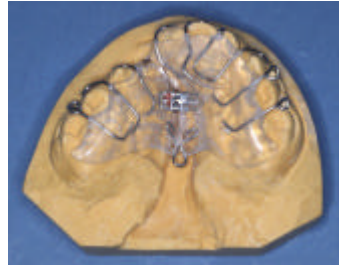

Umgekehrter Überbiss in der Front

Diese Fehlstellungen sollten bereits im Milchgebiss bei entsprechender Mitarbeit (meist ab dem 4. Lebensjahr) in der Regel mit herausnehmbaren kieferorthopädischen Apparaturen (Plattenapparaturen) korrigiert werden.



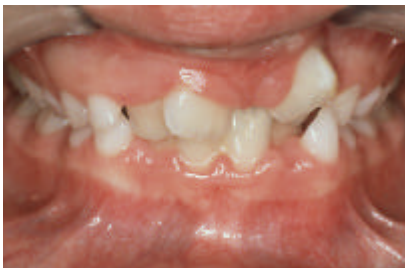Gebiss der ersten Dentition



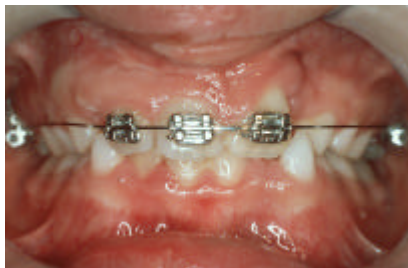Plattenapparat

Diese Apparaturen enthalten zur aktiven Bewegung von Zähnen und knöchernen Strukturen beispielsweise Schrauben. Die Behandlung im Gebiss der ersten Dentition dauert etwa 1 bis 2 Jahre und wird dann beendet. Der weitere Zahnwechsel wird überwacht.

Bei den meisten Patienten erwächst ein erneuter Behandlungsbedarf zu Beginn des Wechsels von den Zähnen der ersten Dentition (Milchzähne) zu den Zähnen der zweiten Dentition (bleibende Zähne). Aufgrund des verminderten Knochenangebotes in unmittelbarer Umgebung der Spalte kann es zu ausgeprägten Zahnfehlstellungen kommen, die aber sehr gut korrigiert werden können. Hier sind kieferorthopädische Maßnahmen im Alter von 6 bis 8 Jahren erforderlich, beispielsweise zur Einstellung der Frontzähne.



Frühes Wechselgebiss



Festsitzende Apparatur

Unabhängig von der Spaltbildung kann es auch zu sonstigen Zahn- und Kieferfehlstellungen kommen, die eine weitere kieferorthopädische

Behandlung mit herausnehmbaren oder festsitzenden Apparaturen notwendig machen.

Kieferorthopädische Sekundärtherapie während der späten Wechselgebissperiode – Periode der sekundären Osteoplastik

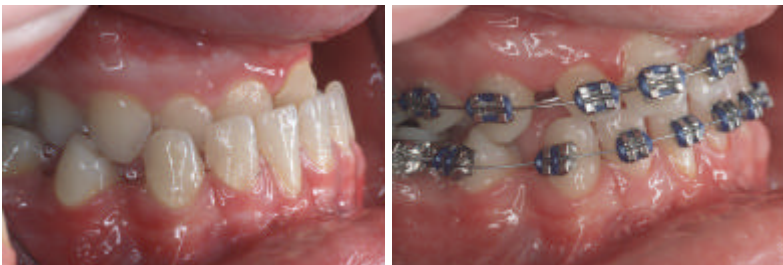Die kieferorthopädische Hauptbehandlung fällt etwa in das Alter zwischen 9 und 14 Jahren. Der genaue Behandlungszeitpunkt ist hierbei je nach Art der Fehlstellung unterschiedlich und durch den Kieferorthopäden festzulegen. Zähne im Spaltbereich sind häufig noch gedreht oder brechen erschwert durch. Weiterhin bestehen häufig noch Kreuzbisse und umgekehrte Überbisse. Diese Fehlstellungen sind bei regelrechter Behandlung gut mit herausnehmbaren oder mit festsitzenden Apparaturen zu beheben. Die kieferorthopädische Behandlung in dieser Phase erstreckt sich insgesamt über mehrere Jahre.

Vor Durchbruch der spaltbenachbarten seitlichen Schneidezähne und Eckzähne (ca. zwischen dem 7. und 12. Lebensjahr) wird zumeist die Einlagerung von Knochen in den Spaltbereich, eine sog. Kieferspaltosteoplastik, erforderlich.

7.3. Tertiärbehandlung

Kieferorthopädie im bleibenden Gebiss

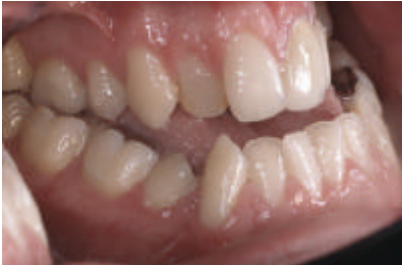Häufig erstreckt sich eine kieferorthopädische Behandlung über das sogenannte Wechselgebiss hinaus bis zum vollständigen Gebiss der zweiten Dentition. Die Weisheitszähne brechen später und unregelmäßig durch. Damit nicht nur die Gebissentwicklung harmonisch ablaufen kann, sondern auch das Kieferwachstum, sollten die Kinder mit Spaltbildungen auf jeden Fall bis zum Abschluss des Wachstums kieferorthopädisch überwacht oder gegebenenfalls behandelt werden.



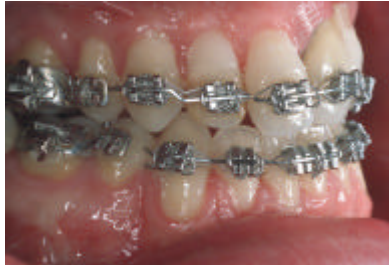Gebiss der zweiten Dentition

Festsitzende Apparatur

Bei stärkeren Abweichungen der Kiefer, die allein kieferorthopädisch nicht zu beeinflussen sind, kann nach Abschluss des Wachstums (ca. 16. bis 18. Lebensjahr) eine operative Korrektur notwendig werden.



Gebiss der zweiten Dentition



Nach operativer Umstellung der Kiefer

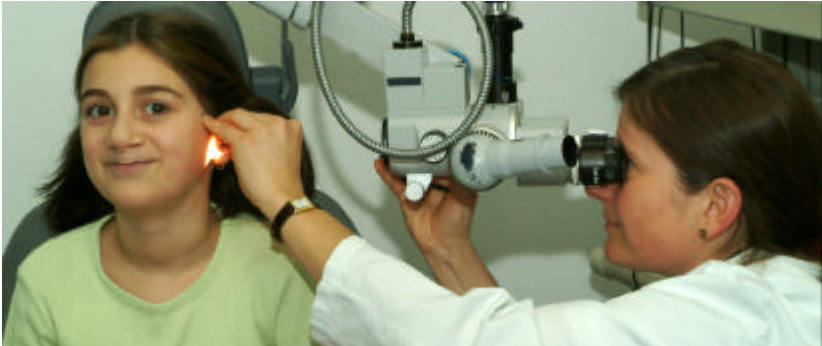Verbleiben noch nach Abschluss der kieferorthopädischen Behandlung Zahnlücken, z.B. durch Nichtanlage von Zähnen, können diese nach Wachstumsabschluss mit prothetischen (Brücken) oder chirurgisch-prothetischen Mitteln (Implantat-Prothetik) geschlossen werden.

Insbesondere bei Nichtanlage des seitlichen Schneidezahnes wird bei Spaltpatienten auf einen Lückenschluß durch Vorbringen des Eckzahnes zugunsten des Beibehaltens einer korrekten Verzahnung von Oberkiefer und Unterkiefer verzichtet. Dieses moderne Konzept der Lückenöffnung beinhaltet einen frühzeitigen Ersatz des fehlenden seitlichen Schneidezahnes durch Implantation einer künstlichen Zahnwurzel.

8. Gehör und Sprache

Bei jedem Menschen besteht ein wichtiger Zusammenhang zwischen der Gaumenmuskulatur und dem Hörvermögen. Über die sog. Mittelohrtrompete, einen dünnen Gang, besteht eine Verbindung zwischen Mittelohr und Rachen, die für die Mittelohrbelüftung wichtig ist. An der Öffnung zum Rachen setzt ein Teil der Gaumenmuskulatur an und öffnet diesen Gang bei jedem Schlucken. Liegt eine Gaumenspalte vor, wird kein regelhafter Zug ausgeübt und die Belüftung ist beeinträchtigt. Folge davon können Mittelohrergüsse und -entzündungen mit späterer Schwerhörigkeit sein.


Um dies zu vermeiden, gehört zu unserem Spaltteam auch der Hals-Nasen-Ohren-Arzt mit spezieller Weiterbildung in Phoniatrie und Pädaudiologie



Ohrinspektion

(= die Lehre von den Stimm- und Sprachkrankheiten sowie dem kindlichen Hörvermögen), der während der Sprechstunde anwesend ist. Er wird Sie schon zu Beginn fragen, ob Ihnen an ihrem Kind Hörschwierigkeiten aufgefallen sind und für diesen Fall mit Ihnen einen Termin zum Hörtest (Kinderaudiogramm) vereinbaren.

Somit kann gegebenenfalls gleichzeitig mit dem Lippenverschluß eine Trommelfellpunktion durchgeführt werden. Dies ist nichts anderes als das Anlegen einer kleinen Öffnung im Trommelfell, in die ein Paukenröhrchen eingelegt wird, um Flüssigkeit hinter dem Trommelfell abzulassen und das Mittelohr nach außen zu belüften. Wichtig ist, daß Sie nach dem Einlegen von Paukenröhrchen darauf achten, daß kein Wasser in die Ohren gelangt und Sie für einen dichten Verschluß beim Baden und Schwimmen sorgen.



Paukenröhrchen

Etwa nach dem dritten Lebensjahr kann eine Sprechtherapie begonnen werden. Dabei wird das Gehör geschult und die Muskulatur im Bereich des Gaumensegels, des Rachens und der Zunge aktiviert (myofunktionelle Therapie). Sie können diese Therapie auch an unserer Universitäts-HNO-Klinik, Abteilung Phoniatrie und Pädaudiologie, in Anspruch nehmen. Gerne vermitteln wir Ihnen aber auch eine sprachtherapeutische Betreuung in Ihrer Nähe.

9. Karies- und Parodontalprophylaxe

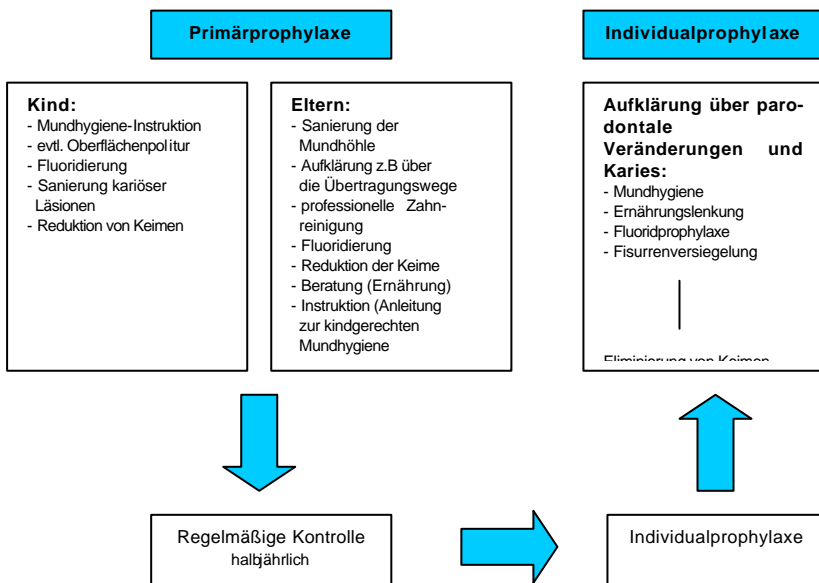
Der Mundgesundheit durch Prophylaxe ist ein großer Stellenwert beizumessen, um der Entstehung von Karies und Parodontalerkrankungen vorzubeugen. Aus diesem Grund sollte die Vorstellung in der Abteilung für Zahnerhaltung und Parodontologie frühzeitig erfolgen und in regelmäßigen Abständen (halbjährlich) fortgeführt werden.

Die präventiven Maßnahmen können bereits in der Schwangerschaft im Sinne der Primär-Primär-Prophylaxe erfolgen. Im Wesentlichen zielt diese darauf ab, die Übertragung kariogener Keime und kariesfördernder Essgewohnheiten der Mutter auf das Neugeborene zu vermeiden, denn es sollte nicht vergessen werden, daß Karies eine Infektionserkrankung ist. Die Primär-Primär-Prophylaxe beinhaltet die Sanierung der Mundhöhle der Schwangeren sowie die Aufklärung der werdenden Mutter über mögliche Infektionswege wie z.B. Sauger, Löffel usw.

Wenn eine präventive Betreuung in der Schwangerschaft nicht erfolgt ist, so kann dies unmittelbar nach der Geburt im Rahmen der Primär-

Prophylaxe nachgeholt und fortgeführt werden. Im Vordergrund steht bei der Primär-Prophylaxe die Minimierung der Besiedlung der Mundhöhle des Kindes mit kariogenen Keimen, die Etablierung eines „Zahngewissens“ und der Aufbau von zahnfrendlichen Verhaltensweisen bei Kind und Eltern zur Erhaltung eines naturgesunden Milchgebisses.

Zur Primär-Prophylaxe gehören die Aufklärung über zahngesundes Verhalten (z. B. altersgruppenspezifische Ernährungsberatung), Vermittlung von Grundlagenwissen (z. B. Vermeidung der Gewöhnung an Süßes) und regelmäßige Mundhygienemaßnahmen mit Durchbruch des ersten Zahnes.



Prophylaxe von Karies und Parodontalerkrankungen

Sollte es bereits zu kariösen Läsionen gekommen sein, so hat umgehend die konservierende Behandlung der erkrankten Zähne zu erfolgen. Das Ergebnis der jeweiligen Maßnahmen ist durch regelmäßige Kontrolluntersuchungen zu überprüfen.

Bei Fragen über Karies- und Parodontalprophylaxe oder z.B. ästhetische Rekonstruktion von nicht angelegten Zähnen stehen Ihnen Prof. Dr. H. Günay und Mitarbeiter gerne zur Verfügung.

10. Praktische Tipps für den stationären Aufenthalt

Für den operativen Verschuß der Lippenspalte und/oder Gaumenspalte wird Ihr Kind in der Regel in der Universitätskinderklinik stationär aufgenommen. Den Stationen sind Appartements angegliedert, in denen die Unterbringung der Mutter oder des Vaters möglich ist. Sie sind dort jederzeit für Ihr Kind erreichbar und werden bei Bedarf auch nachts von den Schwestern gerufen, wenn Sie dies wünschen. Auf einigen Stationen kann auch ein Elternteil mit dem Kind gemeinsam aufgenommen werden.

Am Tag der stationären Aufnahme melden Sie sich bitte bis 10.00 Uhr auf der Station. Dort werden Sie vom Pflorgeteam in Empfang genommen. Gegen 13.30 Uhr begleiten Sie Ihr Kind zur Vorstellung in der Klinik und Poliklinik für Mund-, Kiefer- und Gesichtschirurgie, wo eventuell noch offenen Fragen vor der Operation geklärt werden können. Im Laufe des Nachmittags sucht Sie dann der betreuende Mund-, Kiefer- und Gesichtschirurg wegen der Einwilligung zur Operation auf. Ebensonimmt der Narkosearzt mit Ihnen Kontakt auf, um Sie ausführlich über die Narkose zu informieren. Sie sollten sich daher bitte auf der Station aufhalten, bis Sie mit allen Ärzten gesprochen und die Operations- und Narkoseeinwilligung unterschrieben haben. So können Sie mithelfen, dass keine Behandlungsverzögerungen für Ihr Kind entstehen.

Um den Behandlungserfolg Ihres Kindes umfassend zu dokumentieren fertigen wir in Hannover Photos und Videoaufnahmen zur Beurteilung der Muskelfunktionen an. In der Regel wird dies im Rahmen der Spaltsprechstunde stattfinden. Selten einmal ist dies nicht möglich, so daß wir dies dann am Tag der stationären Aufnahme oder an gesonderten Tagen in Absprache mit Ihnen organisieren.

Säuglingskleidung und einen Kinderwagen für Ihr Kind können Sie auf der Station erhalten. Für größere Kinder sollte eigene Kleidung mitgebracht werden. Denken Sie bitte auch daran, vertraute Spielsachen zum Ablenken

für ihr Kind und ausreichend „Lesefutter“ für sich selbst mitzunehmen. Alle gängigen Kindernahrungsmittel sind selbstverständlich auf den Stationen vorhanden. Benötigt Ihr Kind jedoch eine spezielle Ernährung, möchten wir Sie bitten, dies bereits vor dem stationären Aufenthalt mit der Kinderklinik abzusprechen. Selbstverständlich können Sie jederzeit vor der stationären Aufnahme Kontakt zu der Kinderklinik aufnehmen, um anstehende Fragen zu klären. Die Telefonnummern der Stationen sind im letzten Abschnitt der Broschüre angegeben.

In der Regel findet die Operation einen Tag nach dem Aufnahmetag statt. Vor der eigentlichen Operation können Sie Ihr Kind bis zum Operationssaal begleiten, bei der Narkoseeinleitung und bei der Operation können Sie jedoch nicht mit dabei sein. Gerne bespricht der Operateur direkt nach der Operation mit Ihnen den Verlauf und das erzielte Ergebnis. Dafür müßten Sie sich dann bitte vor dem Operationsbereich nach Absprache einfinden.

Beim Verschuß der Lippe oder des Gaumens versuchen wir, auf die Magensonde zur Ernährung Ihres Kindes nach der Operation zu verzichten. In Einzelfällen kann die Sonde jedoch sinnvoll sein und auch Ihnen die Ernährung Ihres Kindes unmittelbar nach der Operation erleichtern. Erfahrene Schwestern betreuen und beraten Sie dabei gerne. Es besteht natürlich die Möglichkeit, während des stationären Aufenthaltes die Muttermilch abzupumpen, wenn Sie das Stillen fortsetzen möchten. Um die Wundheilung nicht zu gefährden, darf sich Ihr Kind nach Verschuß des harten und weichen Gaumens anfangs ausschließlich flüssig ernähren. Auf einen Schnuller sollte verzichtet werden. Hilfreich ist es, wenn Sie bereits vor dem stationären Aufenthalt mit Ihrem Kind das Füttern mit einem Löffel geübt haben.

Der gesamte Aufenthalt Ihres Kindes beträgt in der Regel 8-10 Tage. In dieser Zeit wird Ihr Kind in der Kinderklinik betreut und täglich von einem Arzt der Klinik für Mund-, Kiefer- und Gesichtschirurgie untersucht. Eine Woche nach Lippenverschuß, 10 Tage nach Kieferspaltverschuß erfolgt die Nahtentfernung und Ihr Kind kann nach Hause entlassen werden.

11. Frühdiagnostik

Zum gegenwärtigen Zeitpunkt wird einer Schwangeren im ersten, zweiten und dritten Drittel der Schwangerschaft eine Ultraschalluntersuchung angeboten. Dabei können mit immer besseren Geräten bereits bei der zweiten Untersuchung zwischen der 18. und 22. Schwangerschaftswoche Spaltbildungen im Bereich der äußeren Kontur, wie zum Beispiel der sogenannte offene Rücken ("Spina bifida") und auch Spaltbildungen im Lippen-, Kiefer- und Gaumenbereich ggf. vorgeburtlich erkannt werden. Die bei einer solchen Diagnose entstehenden Ängste und Fragen lassen sich nach unserer Erfahrung nur durch eine kompetente Beratung unter Hinzuziehung aller Spezialisten abbauen.

Dazu gehört ein in der vorgeburtlichen Diagnostik erfahrener Geburtshelfer, der zunächst das Ausmaß der Spaltbildung beurteilt. Dann erfolgt der Ausschluß weiterer Fehlbildungen, die in den allermeisten Fällen nicht vorliegen werden. Sollte dies doch einmal der Fall sein, so wird den Eltern eine genetische Abklärung nach vorhergehender Aufklärung angeboten.

Handelt es sich um eine isolierte Lippen-, Lippen-Kiefer- oder Lippen-Kiefer-Gaumenspalte, so wird den betroffenen Eltern eine umfangreiche Beratung angeboten:

1. Der Geburtshelfer wird Zeitpunkt, Art und Ort der Entbindung besprechen. Er wird die Mutter zum Stillen ermuntern, und er wird die anderen Spezialisten zu einem gemeinsamen Gespräch mit den zukünftigen Eltern einladen. Hier wird über das zu erwartende Ausmaß der Spaltbildung gesprochen.
2. Der Kinderarzt wird zum Stillen ermuntern, über Trinkschwierigkeiten und deren Behebung (beispielsweise mit Spezielschnullern oder einer Gaumenplatte) sprechen. Er kann den zukünftigen Eltern auch die Adressen von betroffenen Eltern geben.
3. Der Mund-, Kiefer- und Gesichtschirurg wird dann über die vielfältigen und Erfolg versprechenden Möglichkeiten der chirurgischen Behandlung informieren.
4. Der Hals-Nasen-Ohren-Arzt wird über die Betreuung des Hör- und Sprechvermögens, über eventuelle Probleme und deren Behandlungsmöglichkeiten sprechen.

5. Die Einbeziehung eines Humangenetikers wird den Eltern angeboten. Er kann Auskunft über mögliche Ursachen und Wiederholungswahrscheinlichkeiten machen.

So kann den betroffenen Eltern schon lange vor der Geburt Hilfestellung bei der emotionalen Akzeptanz ihres Kindes gegeben werden. Schließlich erstreckt sich diese Hilfestellung auch auf die Möglichkeiten sozialer und finanzieller Unterstützung. Die vorgeburtliche Diagnostik hat so die unerwartete und eindrückliche Erfahrung zum Zeitpunkt der Geburt in eine behutsame, alle Möglichkeiten ansprechende vorgeburtliche Aufklärung umgewandelt. Aufgrund der geschilderten Vorgehensweisen sehen die Verantwortlichen im Bereich der vorgeburtlichen Diagnostik daher absolut keinen Grund zur Empfehlung eines Schwangerschaftsabbruches wegen einer alleinigen Lippen-Kiefer-Gaumenspalte bei dem heranreifenden Kind.

12. Möglichkeiten sozialer Unterstützung

Spaltbildungen stellen in der Regel nur vorübergehende Beeinträchtigungen dar. Wenn wir untenstehend vom "Grad der Behinderung (GdB)" sprechen, handelt es sich dabei um eine Formulierung vom Gesetzgeber. Vom Gesetzgeber wurde zur Fürsorge und finanziellen Unterstützung, gerade bei den häufig weiten Anfahrten und außerhalb der reinen Behandlungskosten anfallenden finanziellen Belastungen, mit der Anerkennung des "Grades der Behinderung (GdB)" eine Möglichkeit geschaffen, diese Kosten aufzufangen. Dieser GdB wird in Prozent angegeben, ist aber überhaupt kein Maß für allgemeine Leistungsfähigkeit. Nach Stand von 1996 gilt:

1. isolierte Lippenspalte (ein- oder doppelseitig)	bis Behandlungsabschluß (d.h. bis etwa ein Jahr nach der Operation)	30-50%
2. Lippen-Kieferspalte	bis zum Abschluß der Erstbehandlung (d.h. bis etwa ein Jahr nach der Operation)	60-70%
	bis zum Verschluß der Kieferspalte (d.h. bis etwa zum 8.-12. Lebensjahr)	50%

3. Lippen-Kiefer-Gaumenspalte	bis zum Abschluß der Erstbehandlung (d.h. bis etwa zum 5. Lebensjahr)	100%
	bis zum Verschluß der Kieferspalte	50%
4. komplette Gaumenspalte (harter und weicher Gaumen)	bis zum 5. Lebensjahr	100%
5. submuköse Gaumenspalte, isolierte Velumspalte	bis zum Abschluß der Behandlung	0-30%

Nach Abschluß der Behandlung richtet sich der GdB immer nach der verbliebenen Funktionsstörung.

Der GdB wird auf Antrag der Eltern beim zuständigen Versorgungsamt des Heimatortes festgelegt. Dieser Antrag sollte bei Bedarf möglichst frühzeitig, d.h. noch vor der ersten Operation erfolgen.

13. Das Behandlungsteam

In Hannover arbeiten in der Sprechstunde Kollegen verschiedener Spezialabteilungen innerhalb des interdisziplinären Zentrums für Gesichtsfehlbildungen im Team zusammen. Koordiniert wird die Sprechstunde mit Terminvergabe durch die Klinik und Poliklinik für Mund-, Kiefer- und Gesichtschirurgie.

Von mund-, kiefer- und gesichtschirurgischer Seite wird die Sprechstunde betreut durch Herrn Prof. Dr. Dr. N.-C. Gellrich und seine Mitarbeiter.

Von Seiten der Phoniatrie (= die Lehre von den Stimm- und Sprachkrankheiten) und Pädaudiologie erfolgt die Betreuung durch Herrn Prof. Dr. M. Ptok und seine Mitarbeiter und von Seiten der Hals-Nasen-Ohrenheilkunde stehen Ihnen als Ansprechpartner Herr Prof. Dr. Lenarz und seine Mitarbeiter zur Verfügung.

Die Kollegen der Abteilung für Kieferorthopädie, unter der Leitung von Herrn Prof. Dr. R. Schwestka-Polly, kümmern sich um die Anfertigung und Eingliederung von Trinkplatten, sowie um Fragen der Fehlstellungen der Zähne und Kiefer und übernehmen auch gerne, falls erforderlich, die kieferorthopädische Therapie.

Von pädiatrischer Seite stehen Ihnen als Ansprechpartner Frau Prof. Dr. G. Hansen (Direktorin der Abteilung für Pädiatrische Pneumologie und Neonatologie) und seine Mitarbeiter zur Verfügung.

Von Seiten der Humangenetik stehen Ihnen als Ansprechpartner Herr Prof. Dr. Schmidtke und seine Mitarbeiter zur Verfügung

Von Seiten der Anästhesiologie stehen Ihnen als Ansprechpartner Herr Prof. Dr. Piepenbrock und seine Mitarbeiter zur Verfügung

Von Seiten der Zahnärztlichen Prothetik stehen Ihnen als Ansprechpartner Frau Prof. in Dr. Stisch-Scholz und ihre Mitarbeiter zur Verfügung

14. Nützliche Adressen und Telefonnummern

Zahn-, Mund- und Kieferklinik

Klinik und Poliklinik für Mund-, Kiefer- und Gesichtschirurgie

Ärztl. Direktor: Prof. Dr. Dr. N.-C. Gellrich

Sekretariat 0511/532-4748

Spaltsprechstunde

Terminvereinbarung: Frau K. Seidel 0511/532-4748

Abteilung für Kieferorthopädie

Ärztl. Direktor: Prof. Dr. R. Schwestka-Polly

Anmeldung 0511/532-4845

Abteilung für Zahnerhaltung und Parodontologie

Komm. Direktor: Prof. Dr. H. Günay

Anmeldung 0511/532-4833

Abteilung für Prothetik

Ärztl. Direktor: Prof. 'in Dr. M. Stiesch-Scholz

Anmeldung 0511/532-4773

Klinik und Poliklinik für Phoniatrie und Pädaudiologie

Ärztl. Direktor: Prof. Dr. M. Ptok

Anmeldung 0511/532-9104

Klinik und Poliklinik für Hals-Nasen-Ohrenheilkunde

Ärztl. Direktor: Prof. Dr. T. Lenarz

Anmeldung 0511/532-6565

Abteilung Pädiatrische Pneumologie und Neonatologie

Ärztl. Direktor: Prof. Dr. G. Hansen

Anmeldung Ambulanz 0511/532-3251

Anmeldung Polisolmnographie 0511/532-9122

Poliklinik für Humangenetik

Ärztl. Direktor: Prof. Dr. J. Schmidtke

Anmeldung

0511/532-6533

Zentrum Anästhesiologie

Ärztl. Direktor Prof. Dr. S. Piepenbrock

Anmeldung

0511/532-2489

Stationen

Station 66a (Kinderklinik)

0511/532-9051

Station 68a (Kinderklinik)

0511/532-9101

Station 69 (Neonatologische Intensivstation)

0511/532-9121

Station 77a/b (Mund-, Kiefer- und Gesichtschirurgie)

0511/532-4871

Selbsthilfegruppen

Hannover:

Marienkäferinitiative Elterngruppe „LKG“

Bundesweit:

Selbsthilfevereinigung für Lippen – Gaumen – Fehlbildungen e.V.

- Wolfgang Rosenthal Gesellschaft -

15. Der Behandlungsplan im Überblick

Vorstellung in der Mund-, Kiefer- und Gesichtschirurgie: Erste Untersuchung des Kindes Und Beratung der Eltern	Direkt nach der Geburt, sobald es der Allgemeinzustand der Mutter und des Kindes erlaubt
Präoperative kieferorthopädische Behandlung Eingliederung der Gaumenplatte	Kurz nach der Geburt
Phoniatische und pädaudiologische Untersuchung und Beratung Hals-nasen-ohrenärztliche Betreuung, ggf. operative Eingriffe	Beratung der Eltern bei der ersten Vorstellung in der interdisziplinären Sprechstunde In regelmäßigen Abständen bis in das Erwachsenenalter
Lippenspaltplastik	4.-6. Lebensmonat, die Kinder sollten 5000-6000g Körpergewicht erreicht haben
Gaumenspaltplastik	9.-12. Lebensmonat, vor Beginn der Sprachentwicklung
Sprachheilbehandlung	Falls erforderlich, ab dem 4. Lebensjahr
Kleine Korrekturen an Lippe und Naseneingang, sprachverbessernde Operationen (Velopharyngoplastik)	5.-6. Lebensjahr
Beginn der kieferorthopädischen Behandlung	Individuell abhängig vom Ausbildungsgrad der Spaltbildung
Knöcherne Überbrückung des Kieferspalt (sekundäre Kieferspaltosteoplastik)	Vor Durchbruch des seitlichen Schneide- oder Eckzahnes des bleibenden Gebisses (8.-11. Lebensjahr)
Endgültige Korrekturen an der Nase und am Gesichtsschädel, prothetische Versorgung	15.-18. Lebensjahr

16. Behandlungsdokumentation

Datum:	Behandlung: Wiedervorstellung:	Unterschrift:
Datum:	Behandlung: Wiedervorstellung:	Unterschrift:
Datum:	Behandlung: Wiedervorstellung:	Unterschrift:
Datum:	Behandlung: Wiedervorstellung:	Unterschrift:
Datum:	Behandlung: Wiedervorstellung:	Unterschrift:

Datum:	Behandlung: Wiedervorstellung:	Unterschrift:
Datum:	Behandlung: Wiedervorstellung:	Unterschrift:
Datum:	Behandlung: Wiedervorstellung:	Unterschrift:
Datum:	Behandlung: Wiedervorstellung:	Unterschrift:
Datum:	Behandlung: Wiedervorstellung:	Unterschrift:
Datum:	Behandlung: Wiedervorstellung:	Unterschrift:
Datum:	Behandlung: Wiedervorstellung:	Unterschrift:

Datum:	Behandlung: Wiedervorstellung:	Unterschrift:
Datum:	Behandlung: Wiedervorstellung:	Unterschrift:
Datum:	Behandlung: Wiedervorstellung:	Unterschrift:
Datum:	Behandlung: Wiedervorstellung:	Unterschrift:
Datum:	Behandlung: Wiedervorstellung:	Unterschrift:
Datum:	Behandlung: Wiedervorstellung:	Unterschrift:
Datum:	Behandlung: Wiedervorstellung:	Unterschrift:

Datum:	Behandlung: Wiedervorstellung:	Unterschrift:
Datum:	Behandlung: Wiedervorstellung:	Unterschrift:
Datum:	Behandlung: Wiedervorstellung:	Unterschrift:
Datum:	Behandlung: Wiedervorstellung:	Unterschrift:
Datum:	Behandlung: Wiedervorstellung:	Unterschrift:
Datum:	Behandlung: Wiedervorstellung:	Unterschrift:
Datum:	Behandlung: Wiedervorstellung:	Unterschrift:

Datum:	Behandlung: Wiedervorstellung:	Unterschrift:
Datum:	Behandlung: Wiedervorstellung:	Unterschrift:
Datum:	Behandlung: Wiedervorstellung:	Unterschrift:
Datum:	Behandlung: Wiedervorstellung:	Unterschrift:
Datum:	Behandlung: Wiedervorstellung:	Unterschrift:
Datum:	Behandlung: Wiedervorstellung:	Unterschrift:
Datum:	Behandlung: Wiedervorstellung:	Unterschrift:

Datum:	Behandlung: Wiedervorstellung:	Unterschrift:
Datum:	Behandlung: Wiedervorstellung:	Unterschrift:
Datum:	Behandlung: Wiedervorstellung:	Unterschrift:
Datum:	Behandlung: Wiedervorstellung:	Unterschrift:
Datum:	Behandlung: Wiedervorstellung:	Unterschrift:
Datum:	Behandlung: Wiedervorstellung:	Unterschrift:
Datum:	Behandlung: Wiedervorstellung:	Unterschrift: